



Multiligamentaire letsels van de knie.

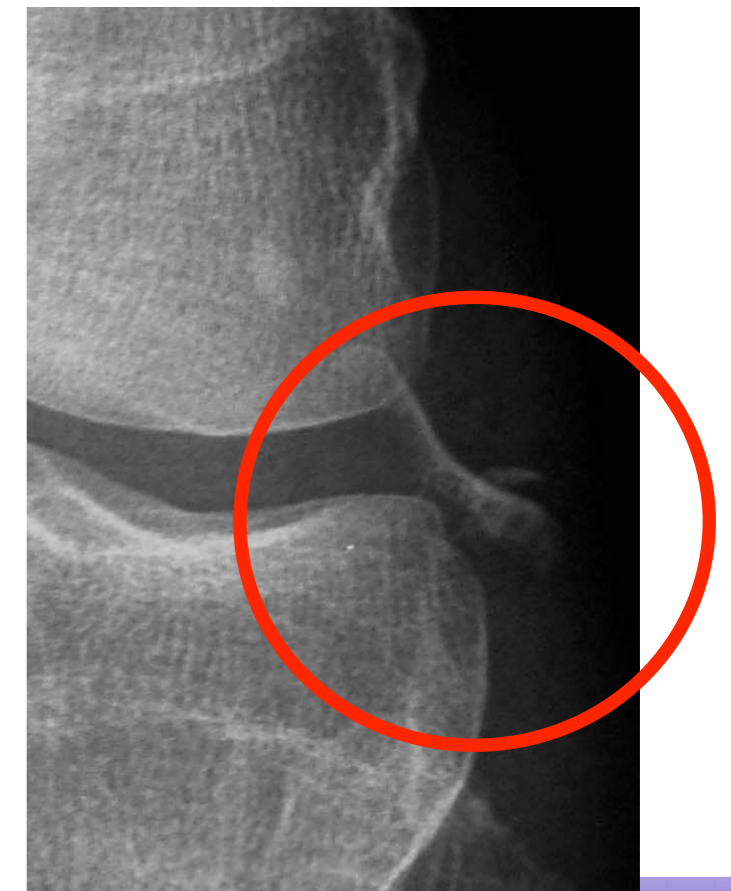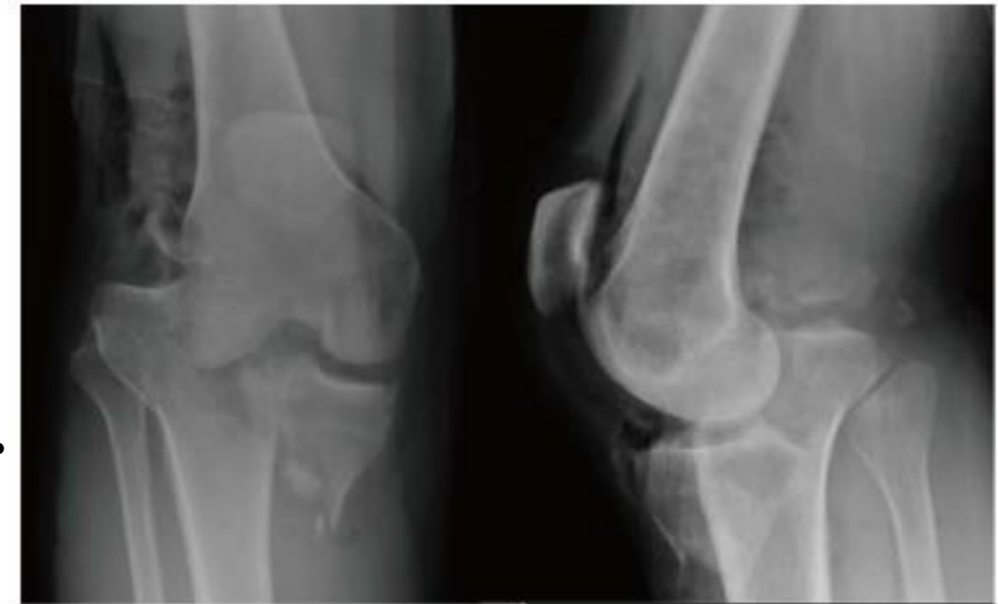Dr. Verheyden F.
Dienst Orthopedie Lier

Multi-ligament letsels.

- Breed spectrum.
- Drie of meer ligamentletsels = dislocatie.
- Meeste dislocaties reduceren spontaan.
- Wees alert!
- Niet altijd high energy trauma.

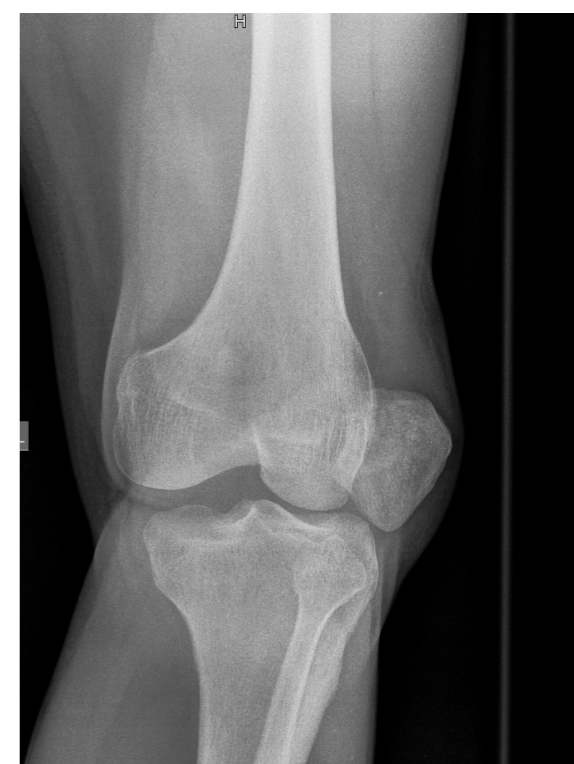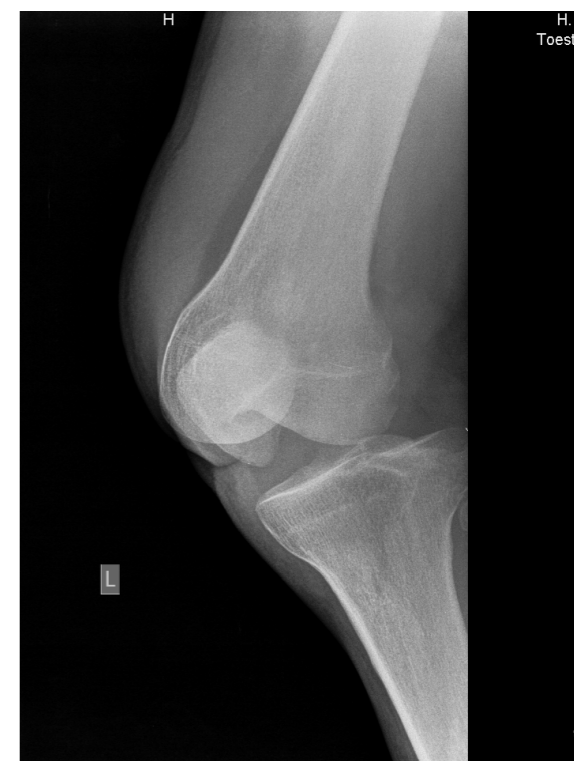Technische onderzoeken.

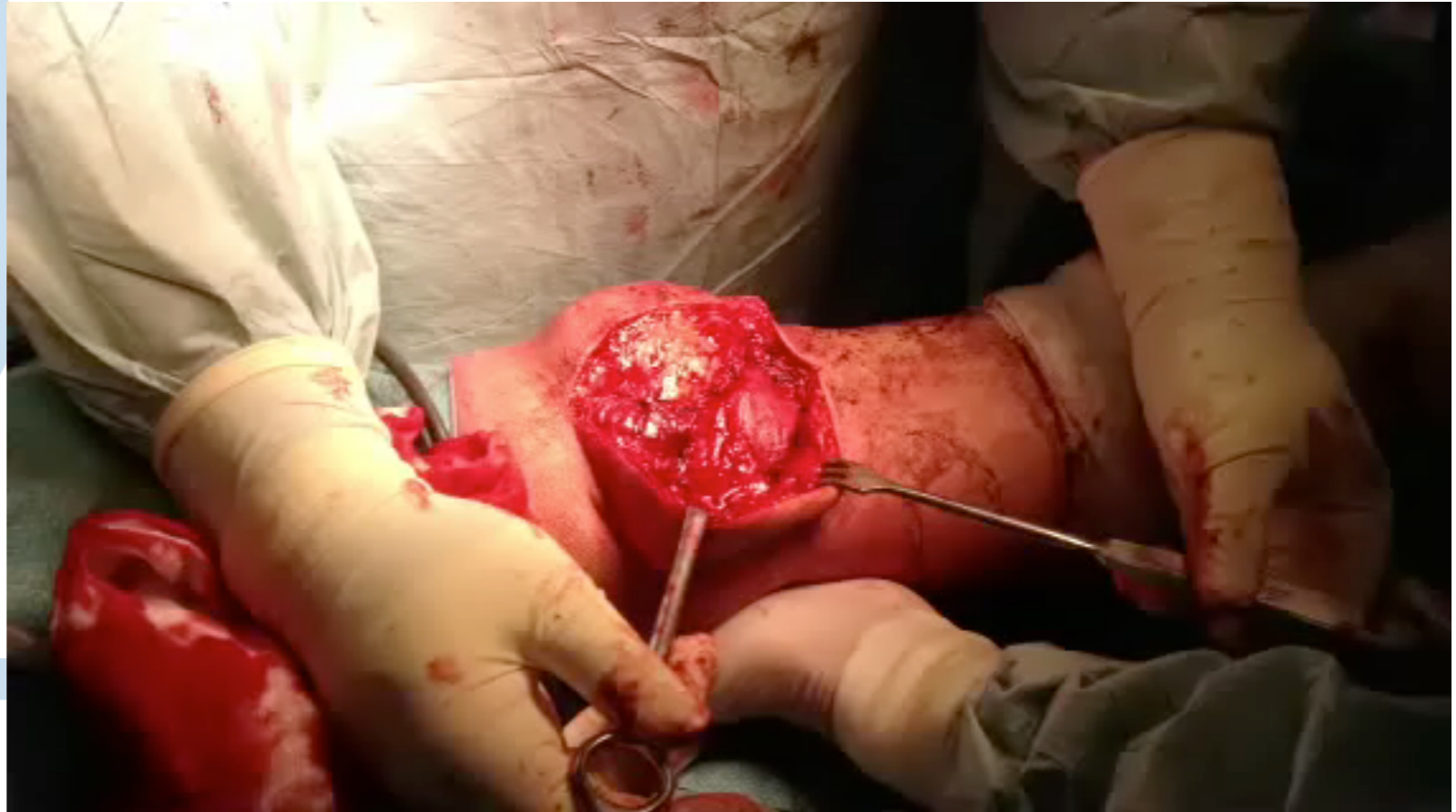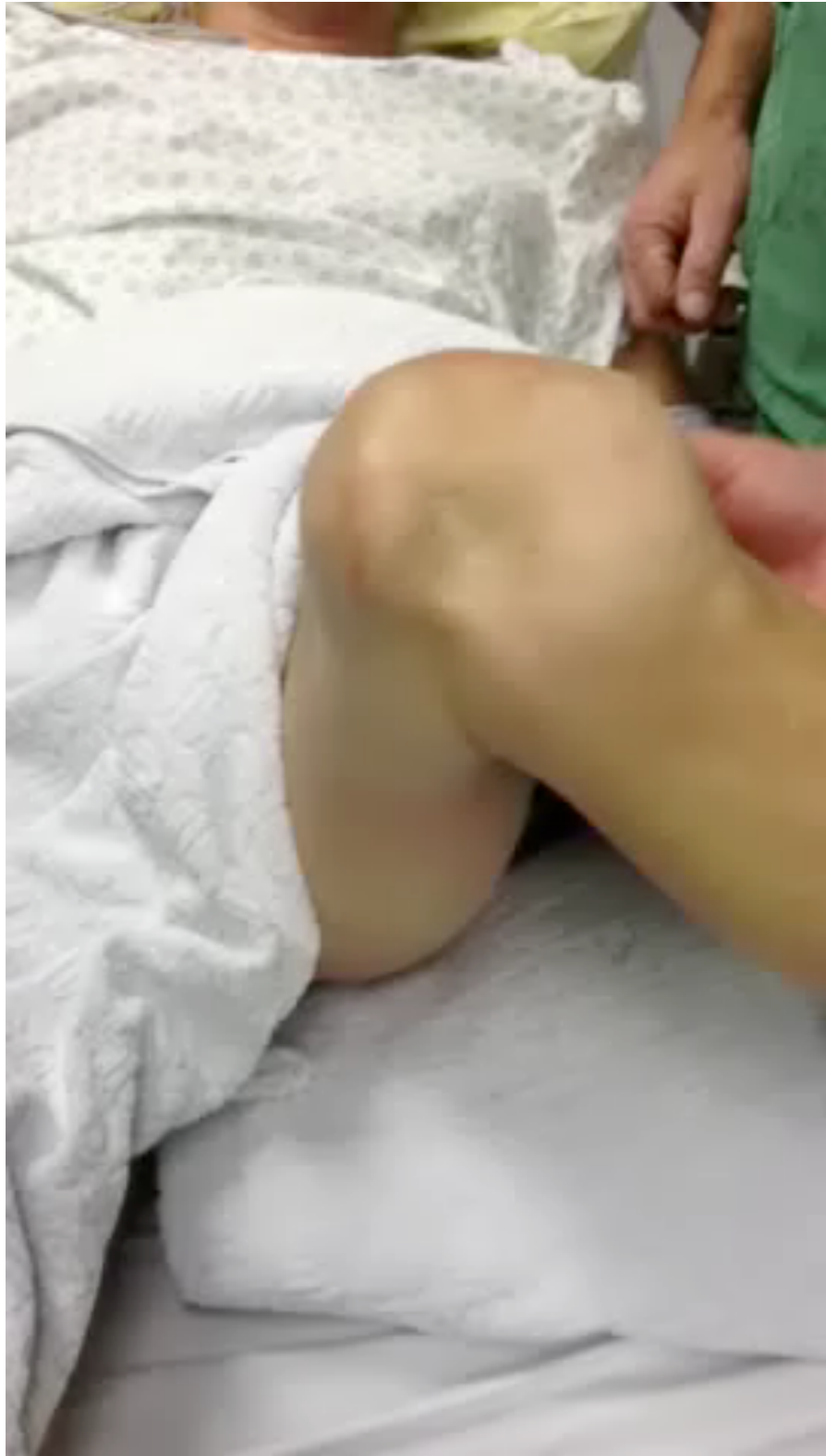- Standaard RX :
- Belangrijke articulaire fracturen.
- Karakteristieke avulsiefracturen.
- Positie na reductie.
- MRI ?
- Kan anatomische letsels bevestigen.



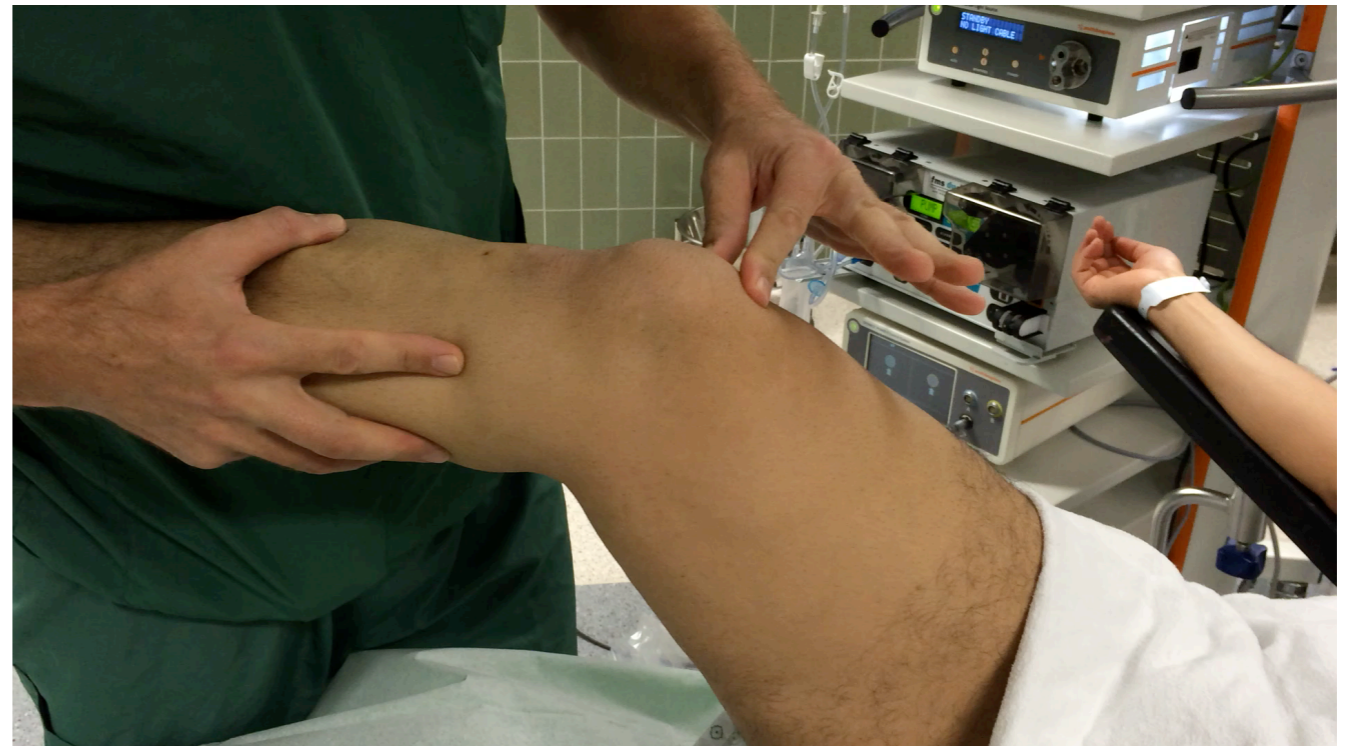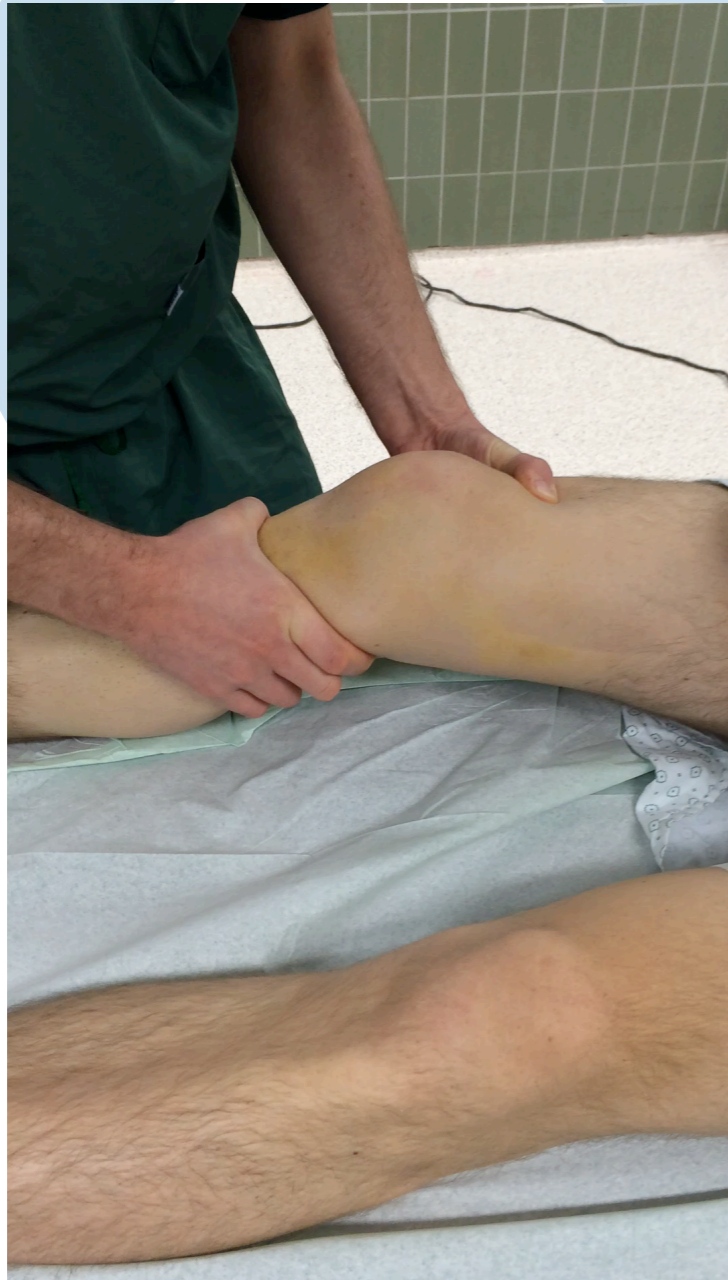Acute opvang.

- Onmiddellijke reductie.
- Bewaar gereduceerde positie.
- Brace / Externe fixator.
- Niet reduceerbare luxatie.



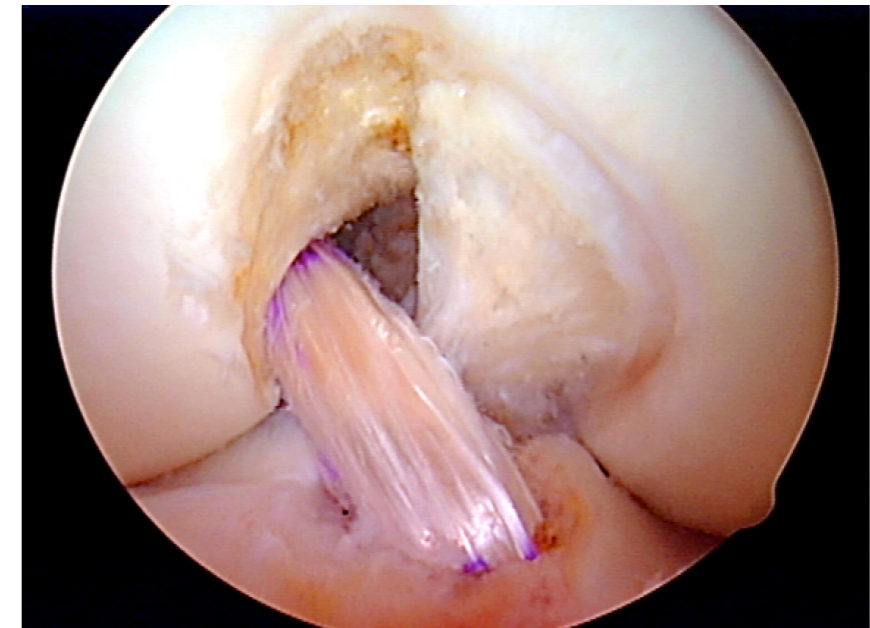
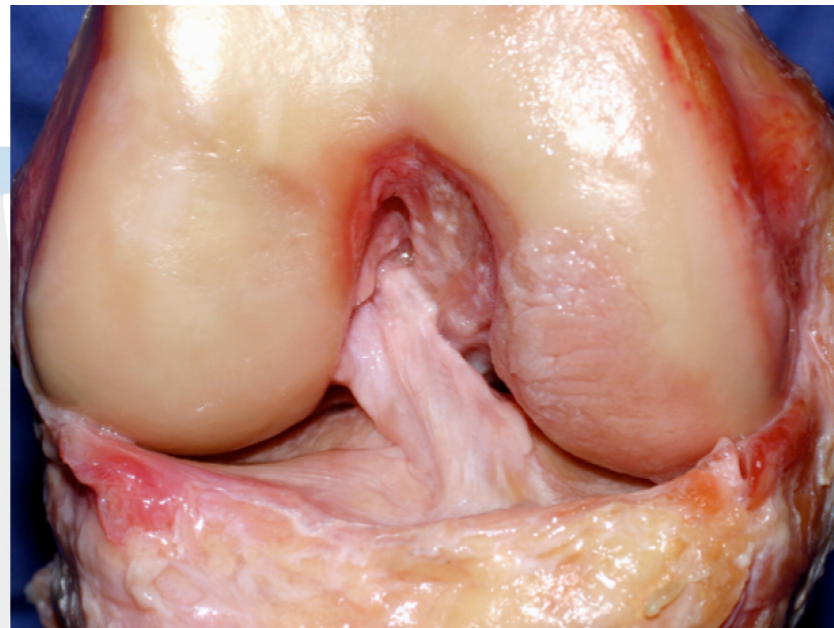
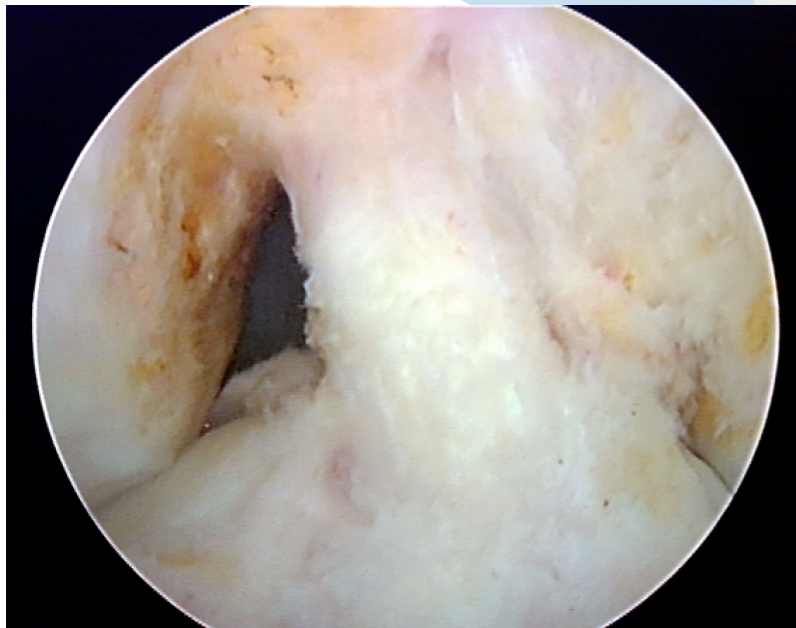


Klinisch onderzoek : ACL.



Behandeling ACL.

- Intraarticulair herstel.
- Graad 3 : bijkomend extraarticulair herstel.

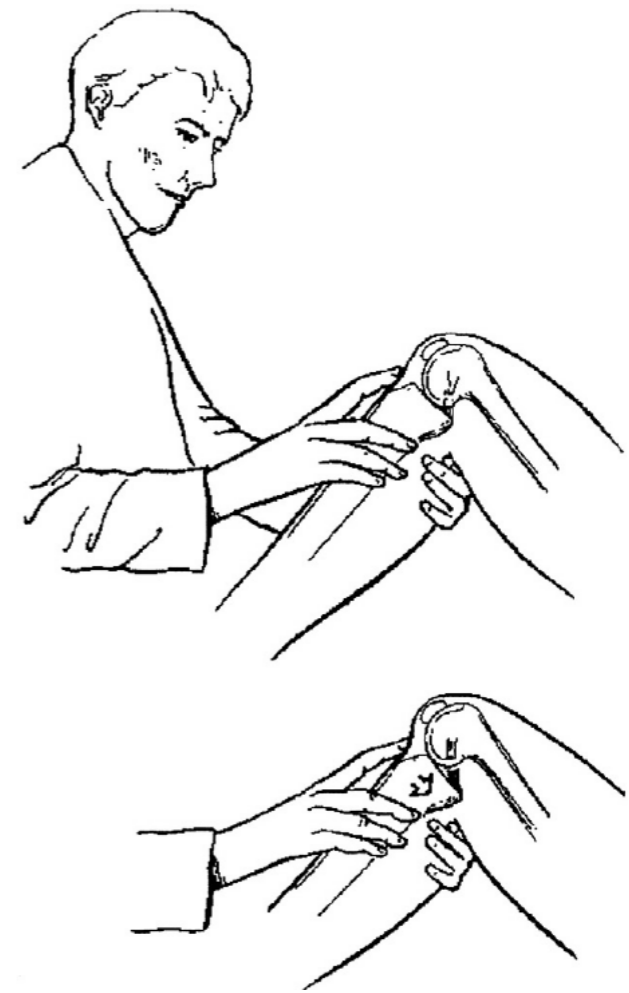


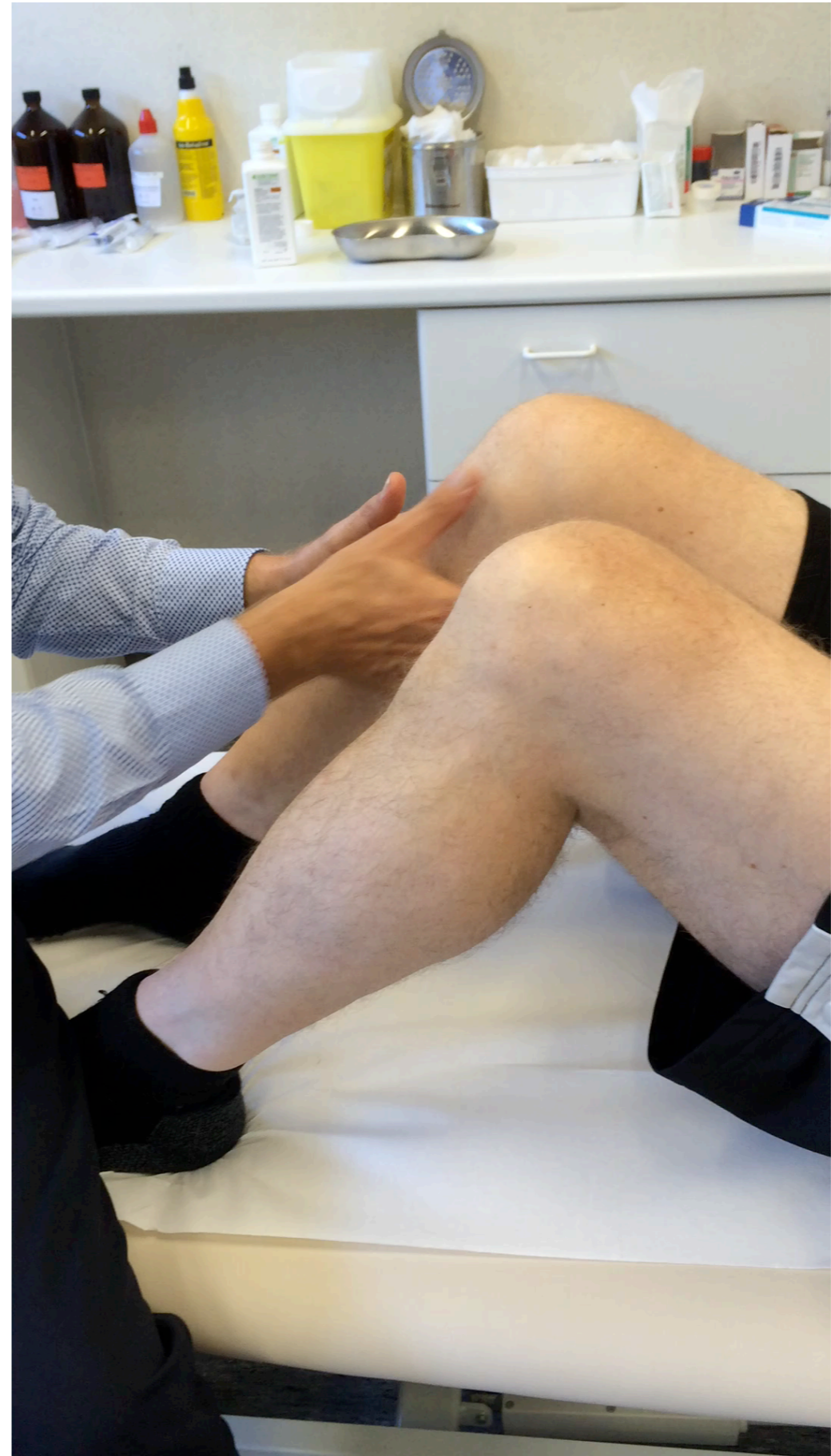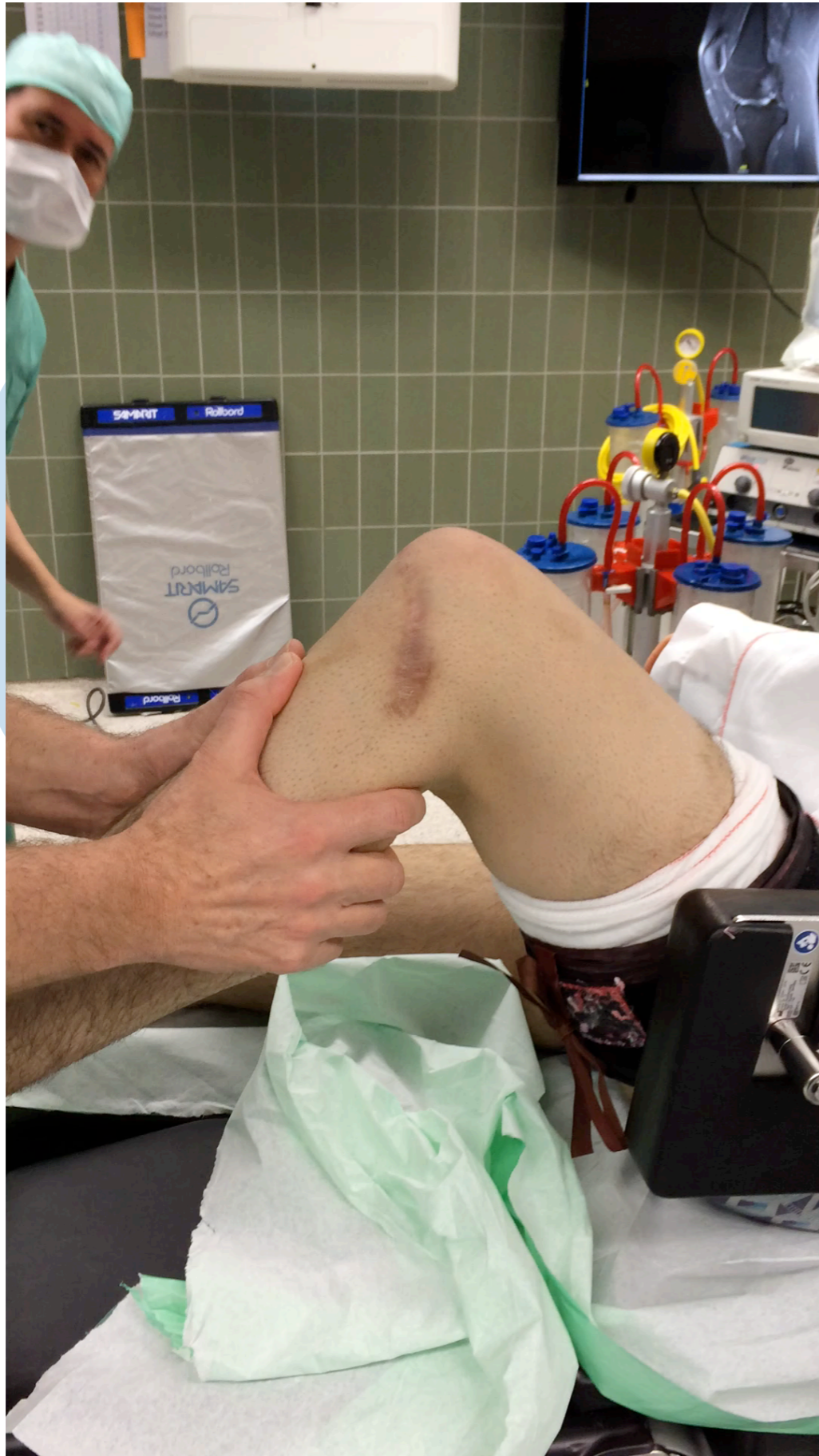Behandeling ACL.

- Intraarticulair herstel.
- Graad 3 : bijkomend extraarticulair herstel.

Klinisch onderzoek : PCL.

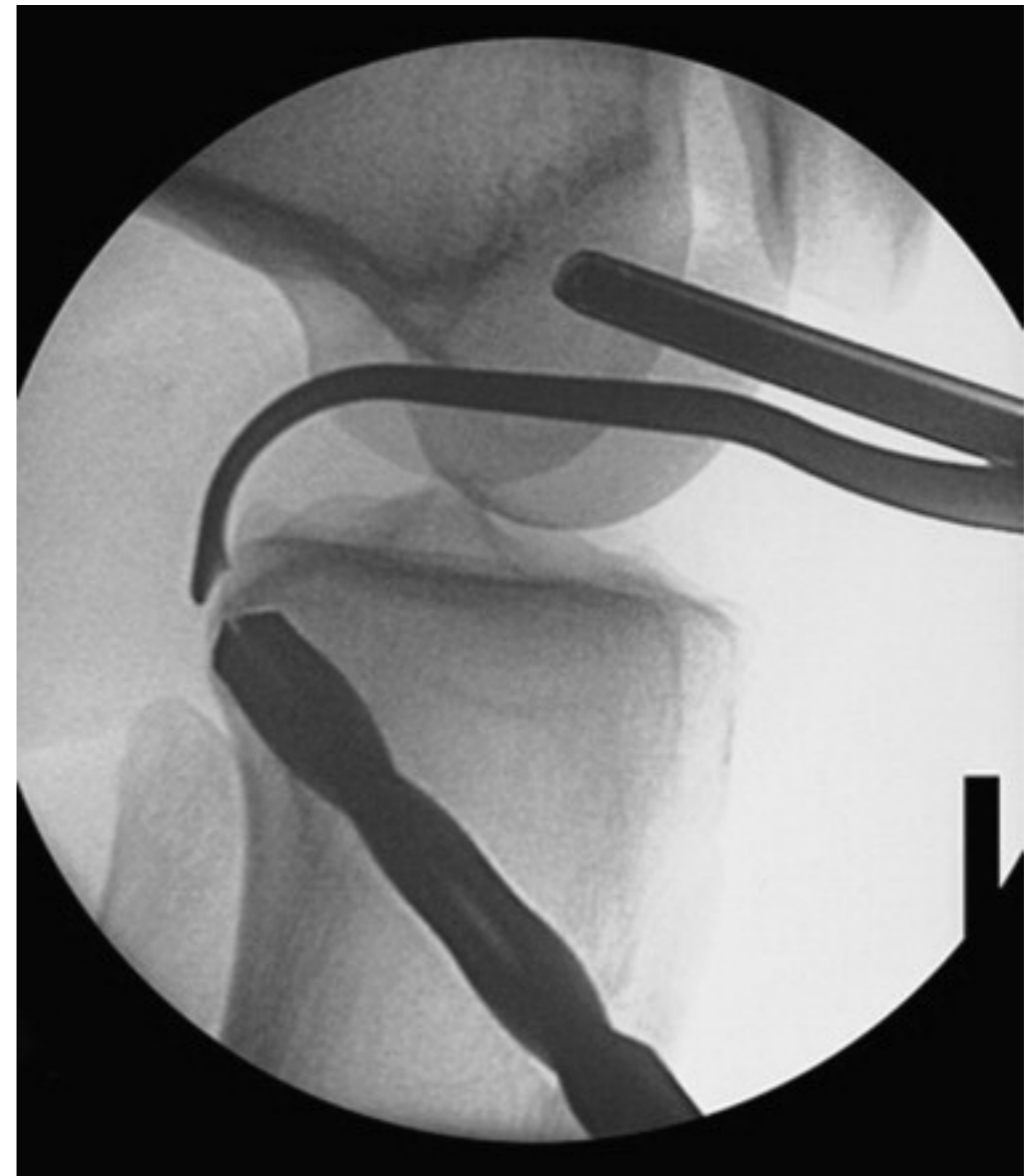- Posterieure schuifladetest.
- Step off : 1, 2, 3.





Gradering bepaalt beleid.

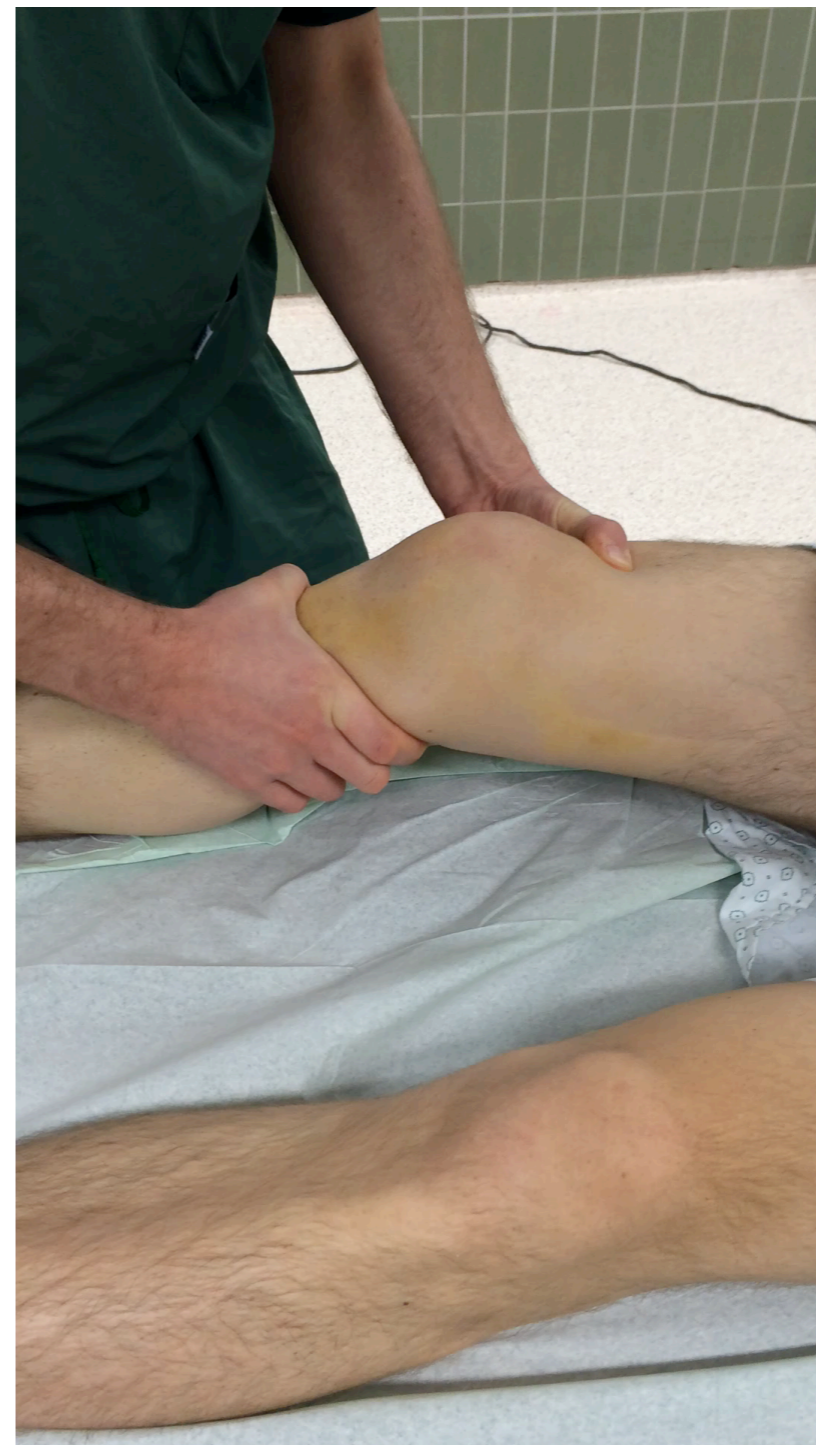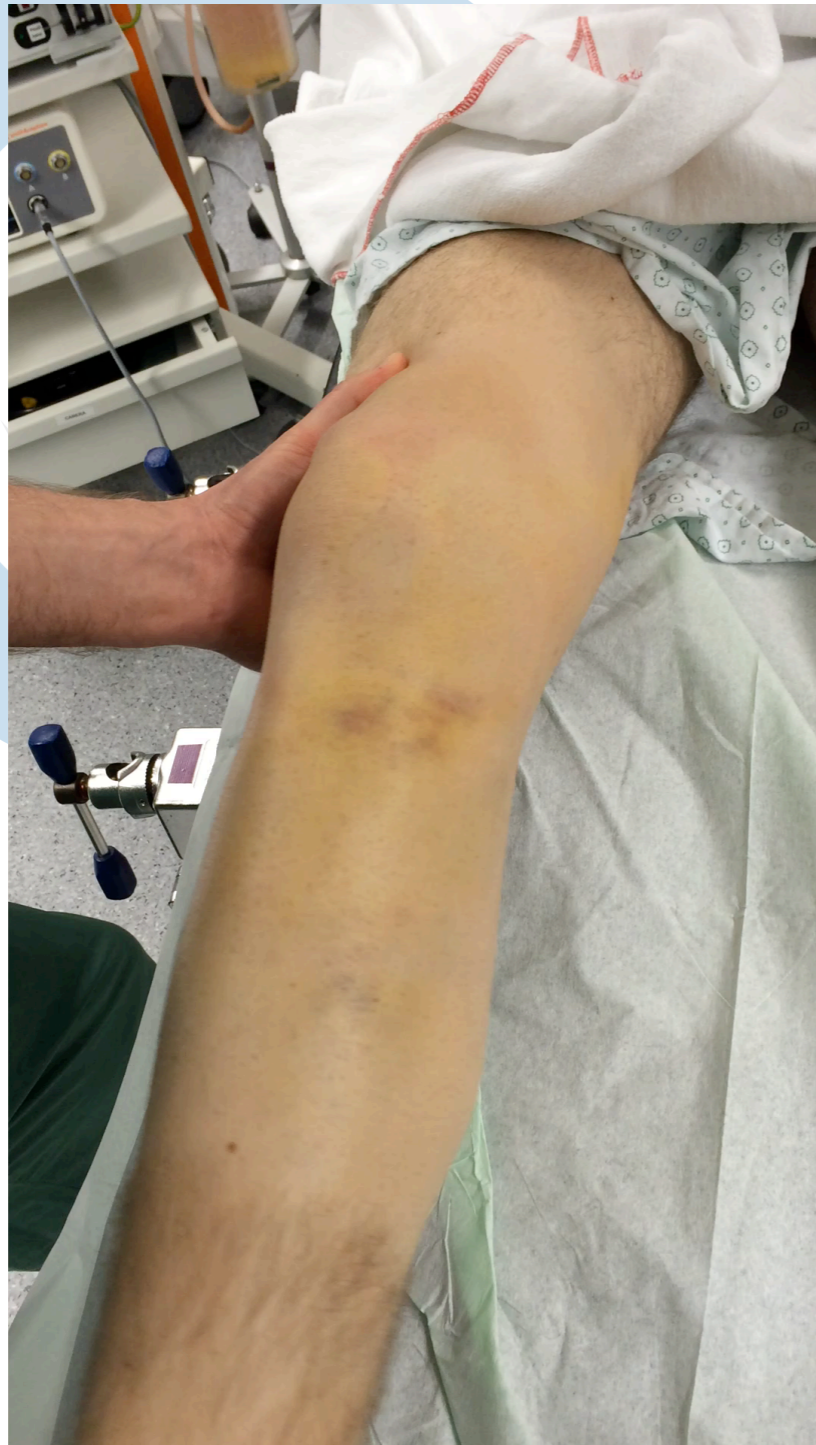- Graad 1 : conservatief.
- Graad 2 : grijze zone.
- Graad 3 : chirurgie.



Mediale anatomie.

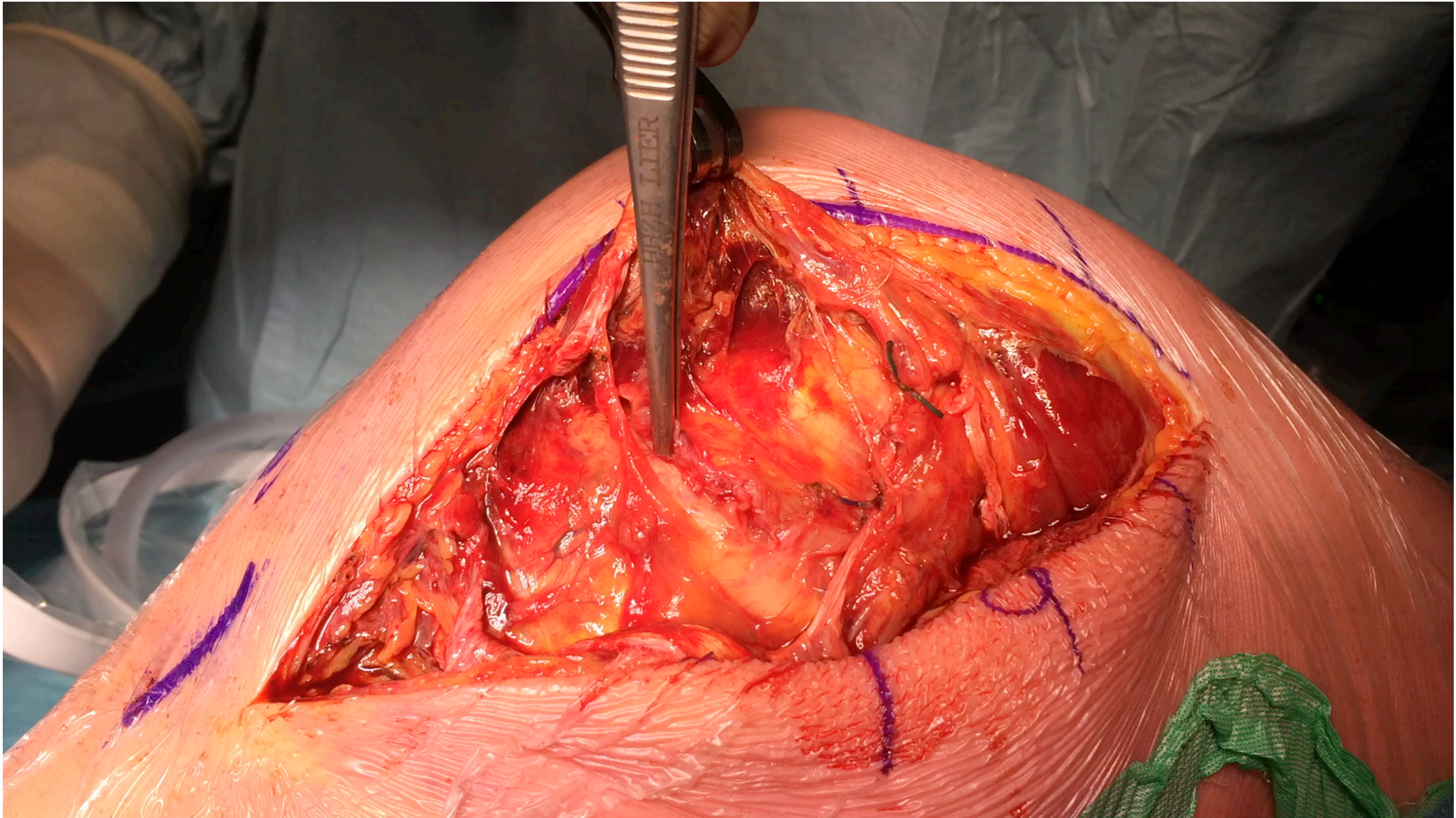
- Statisch :
 - MCL : sMCL - dMCL.
 - POL.
- Dynamisch :
 - Semimembranosus
 - (Gracilis en Semitendinosus).

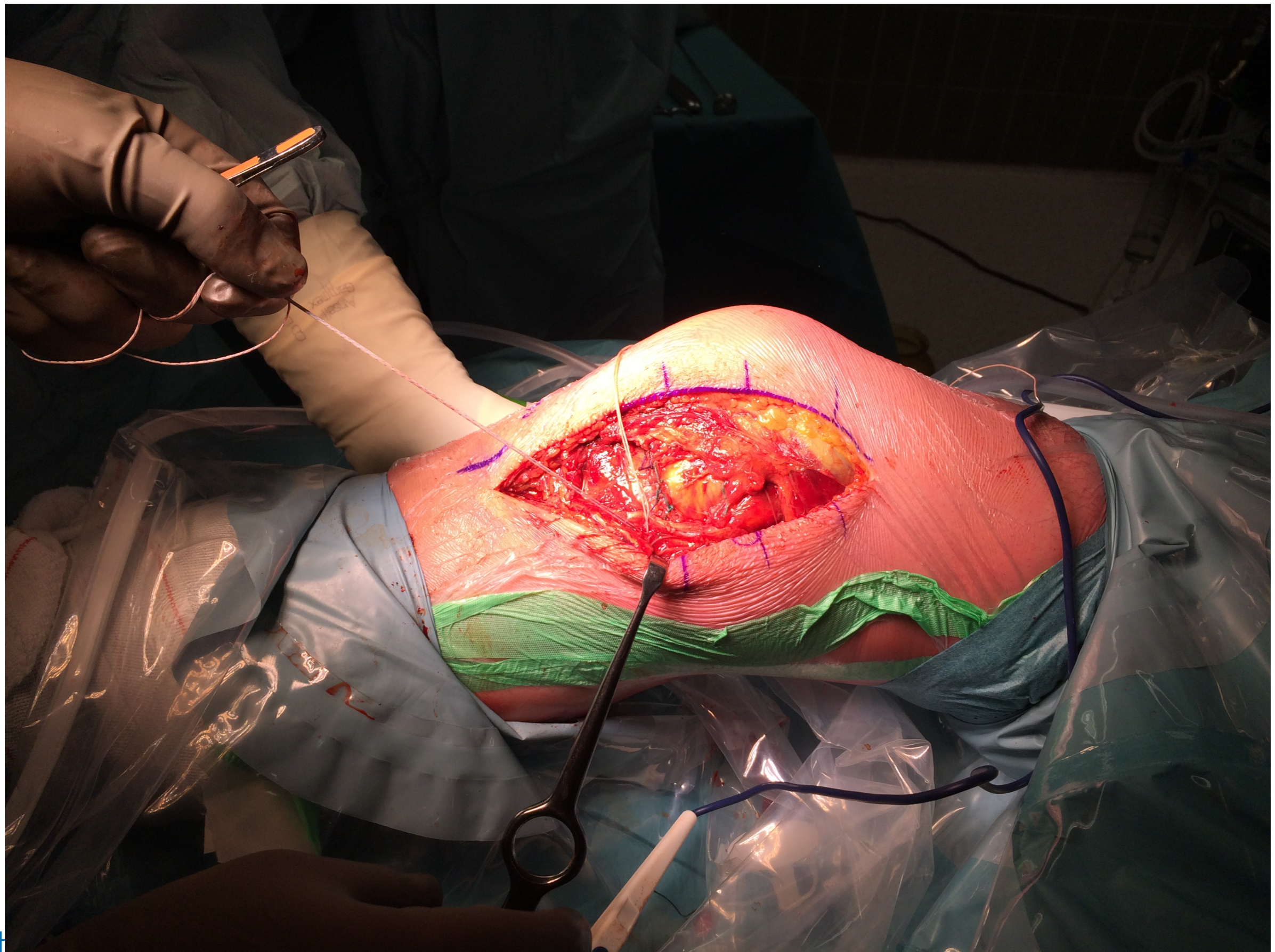
Klinisch onderzoek MCL.

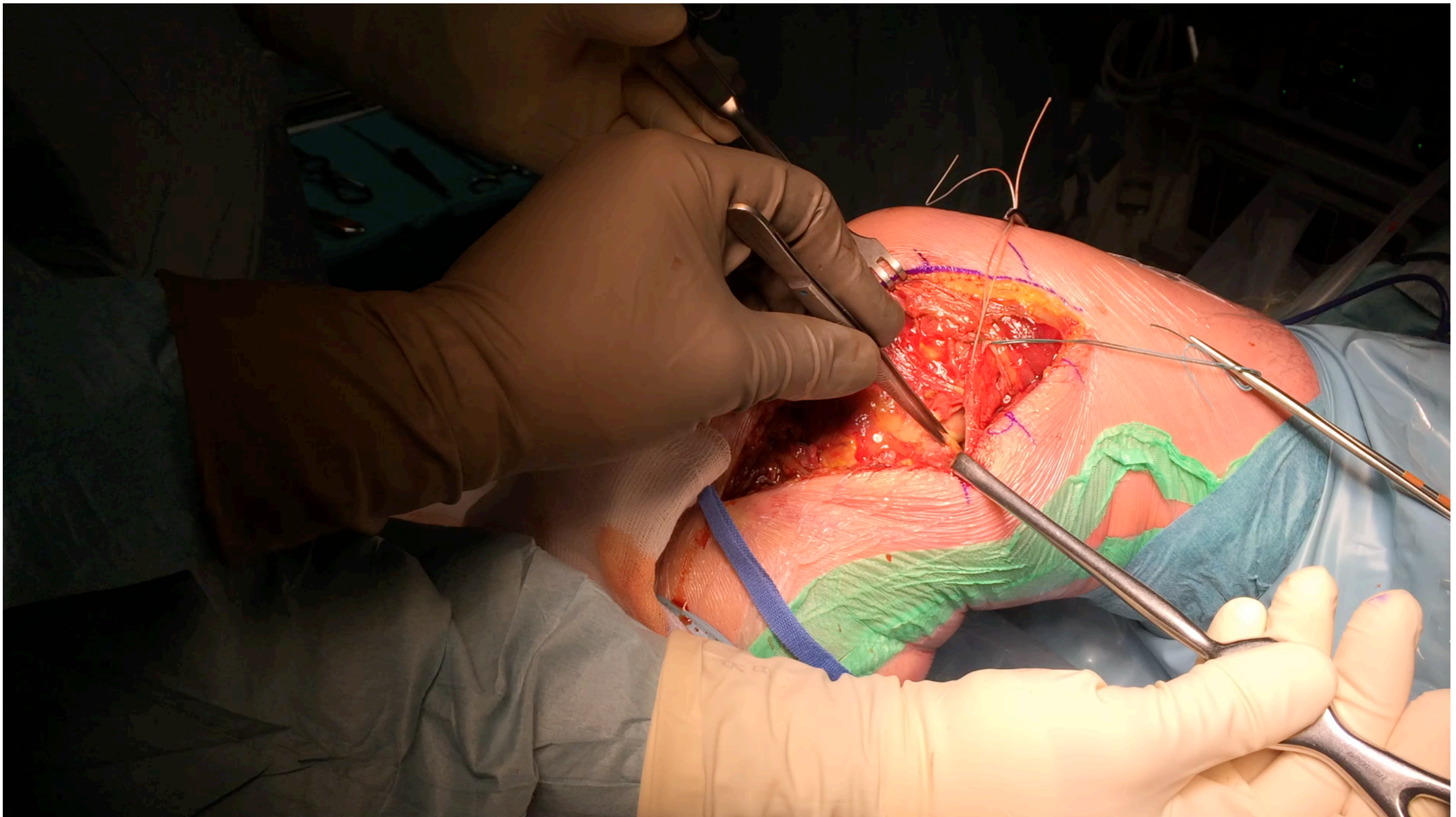


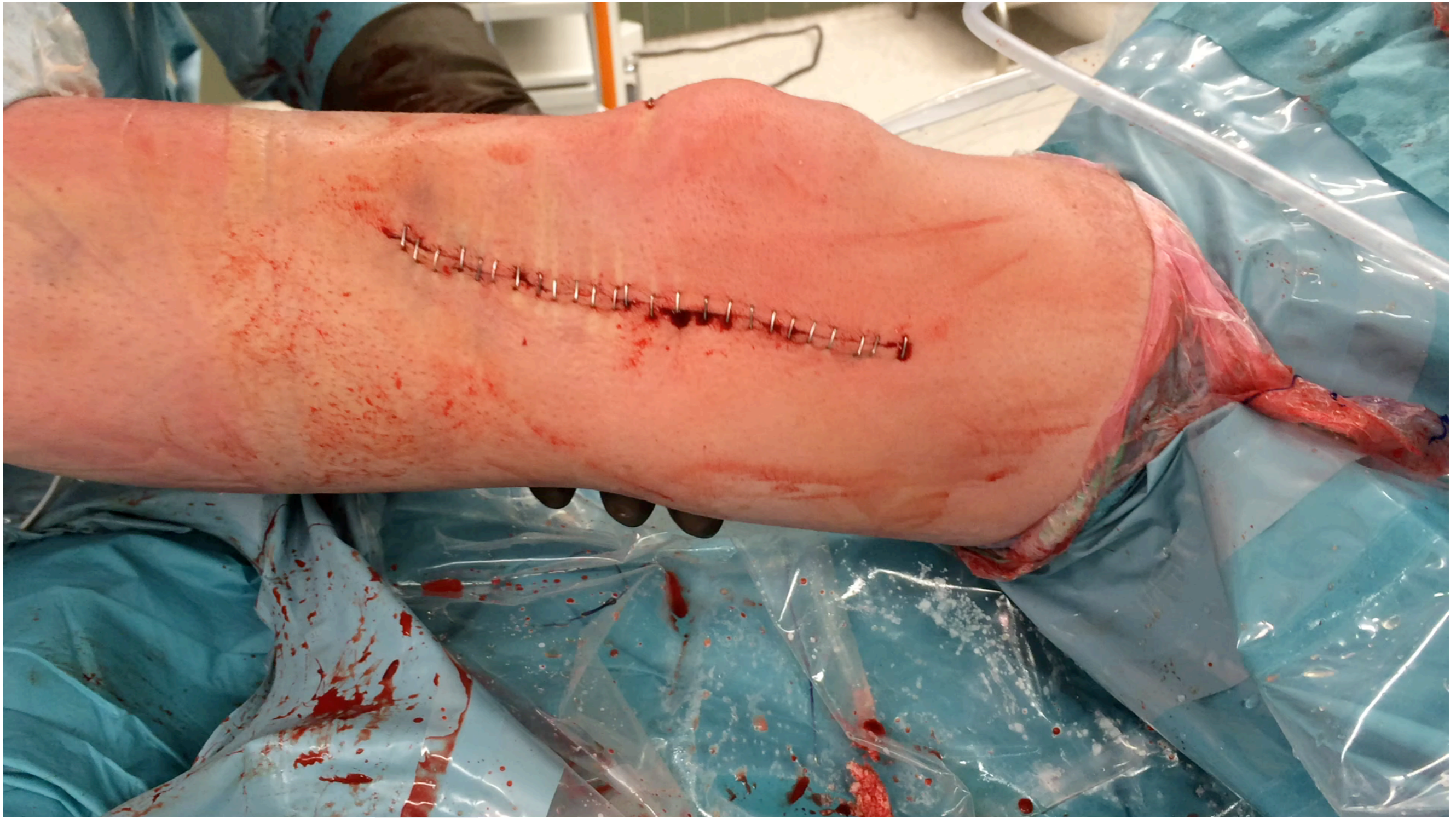Acute repair MCL.

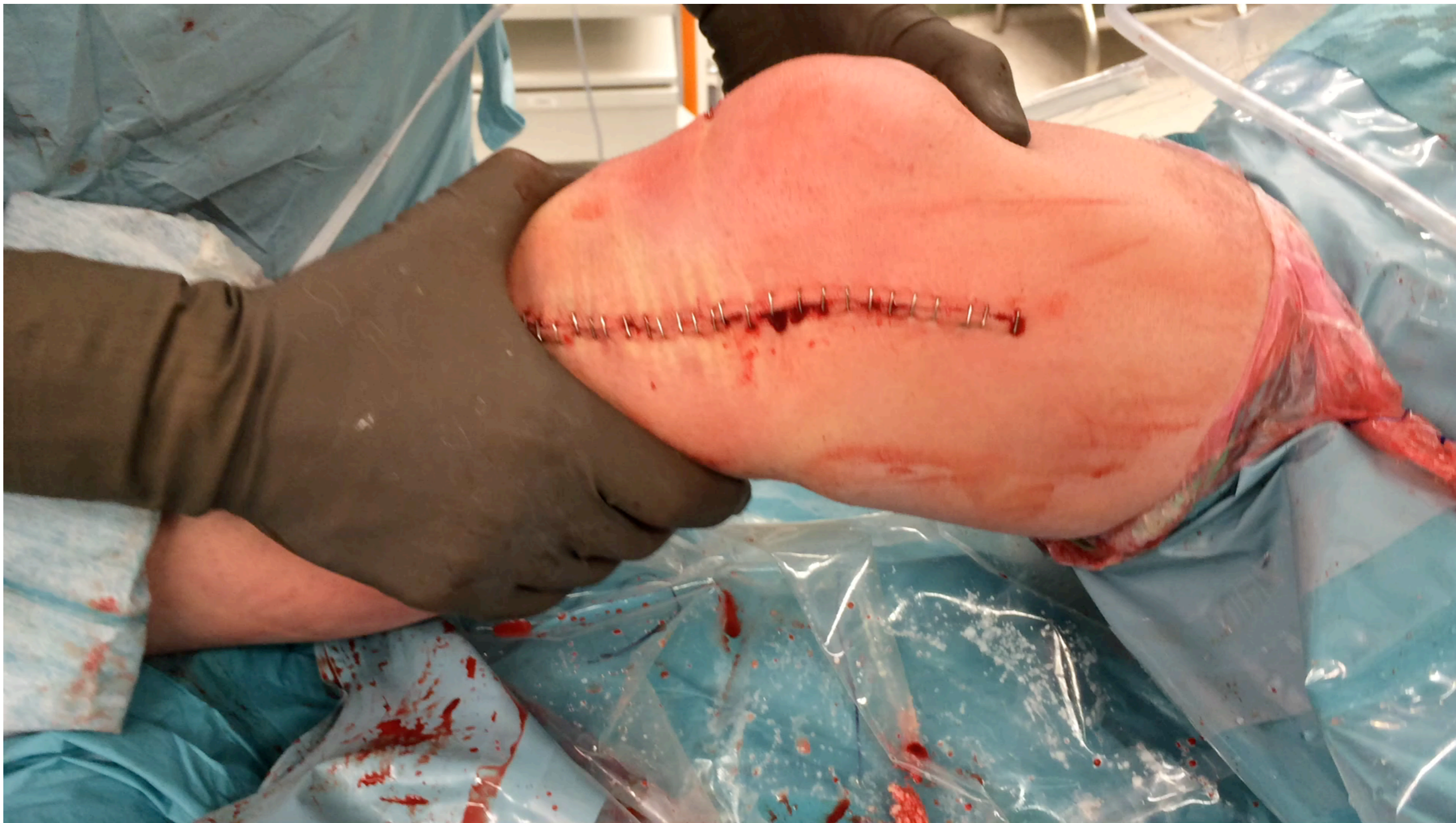- Diep naar oppervlakkig.
- Meniscus - meniscocapsulair.
- Oppervlakkig MCL :
 - femoraal : isometrie!!!
 - tibiaal.
- POL.






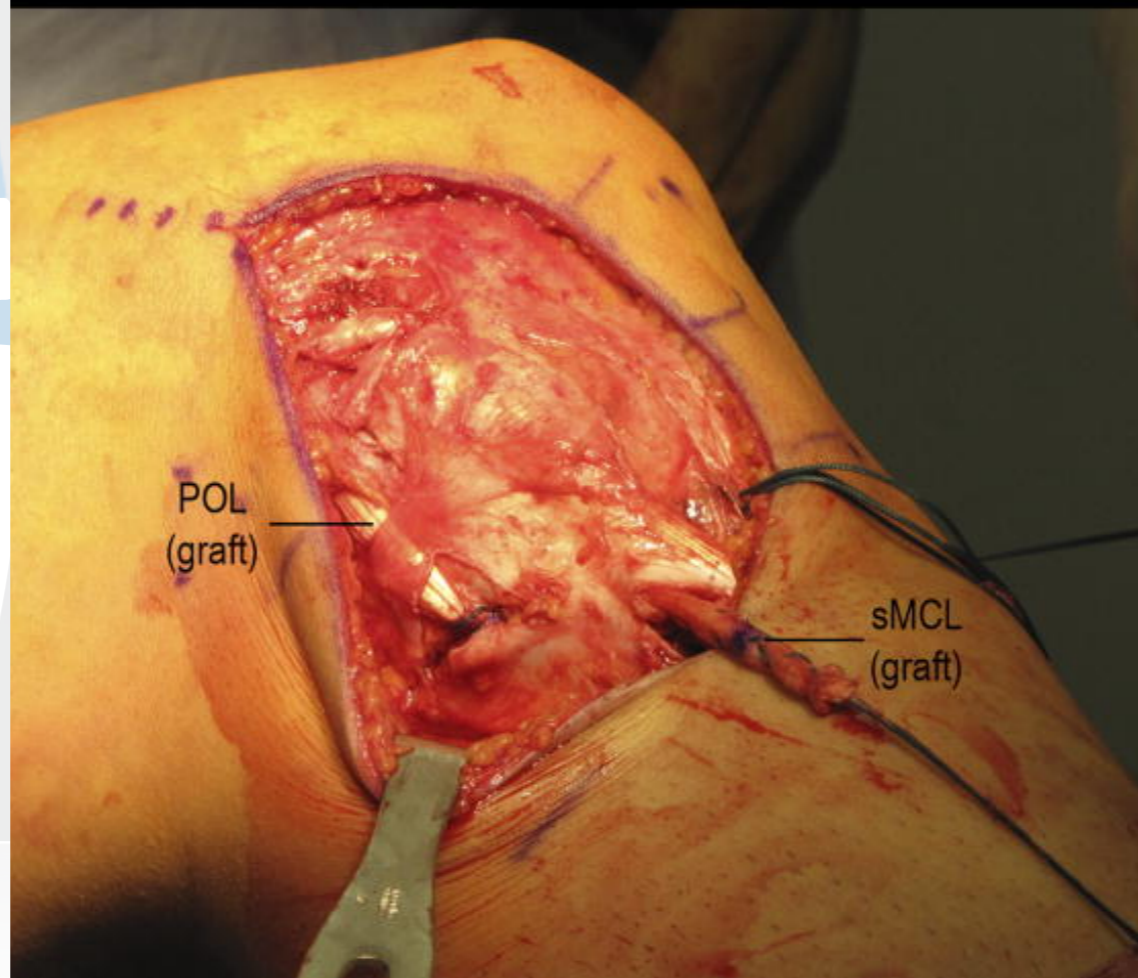
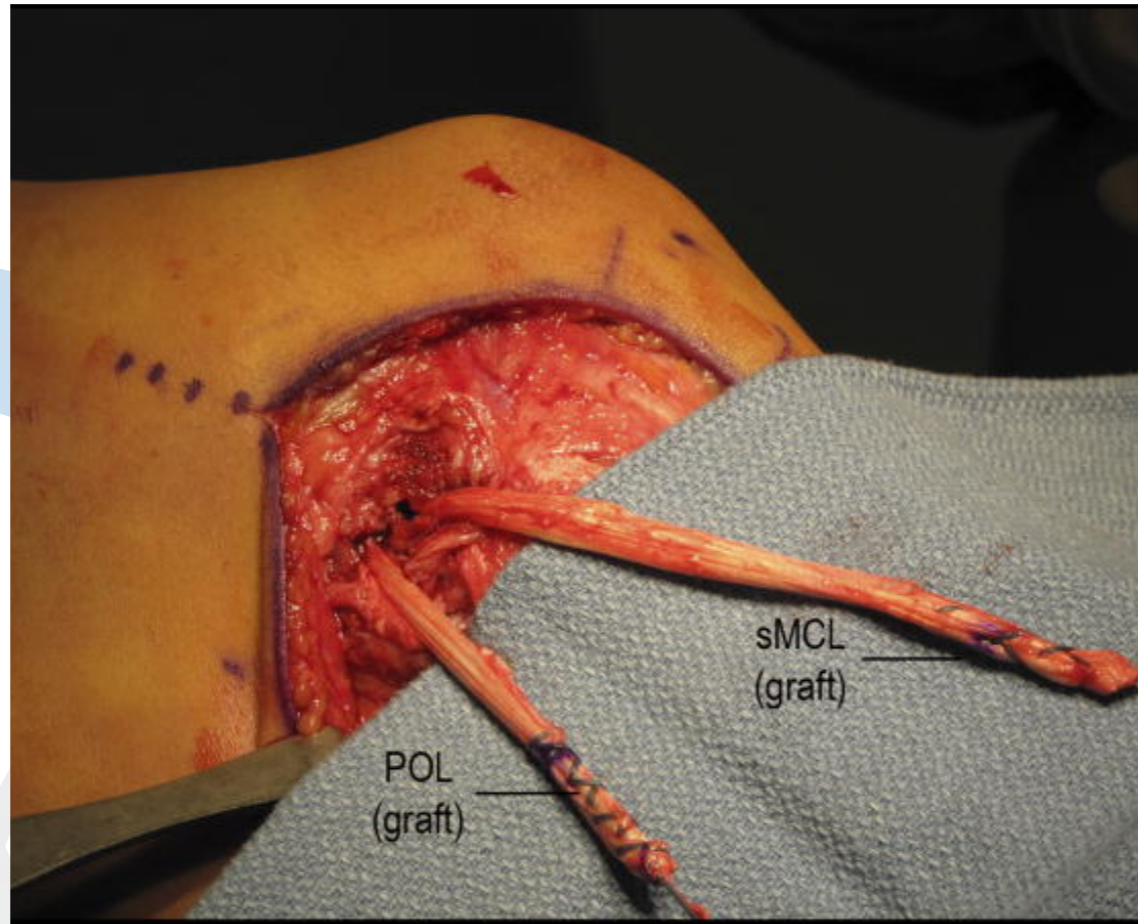






Herstel chronisch MCL.



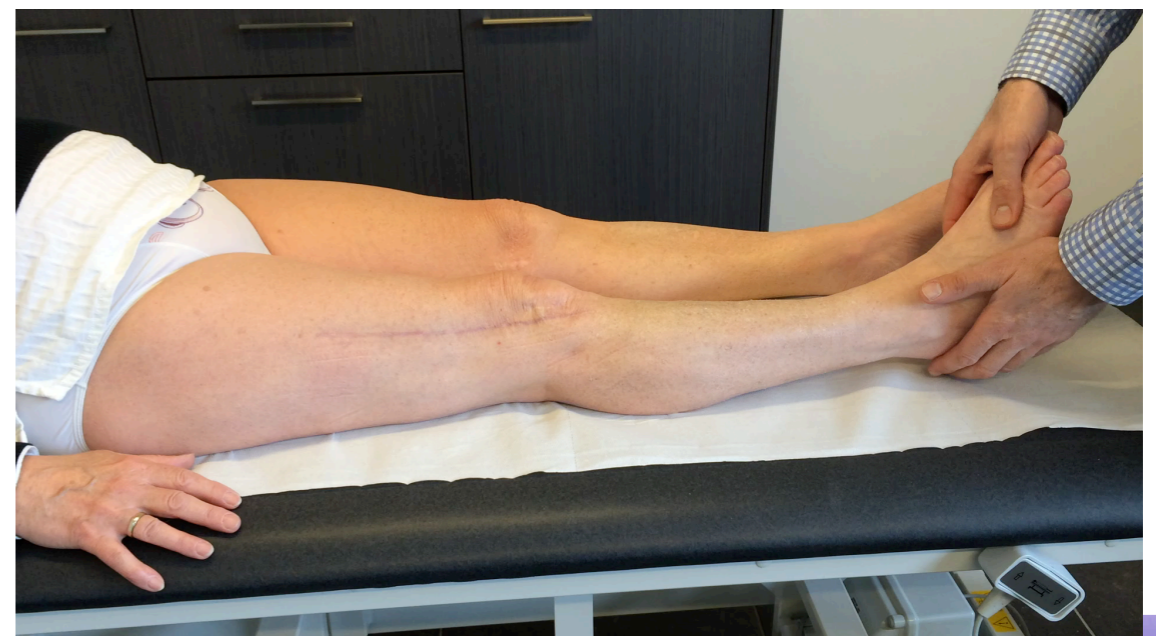
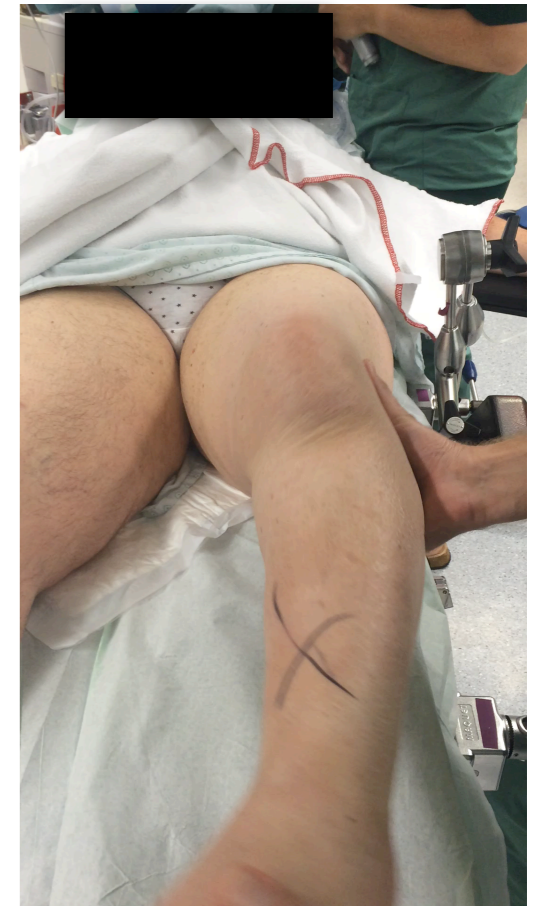
Anatomie laterale ligamenten.

- LCL.
- ITB.
- Popliteuspees en popliteofibulair ligament.

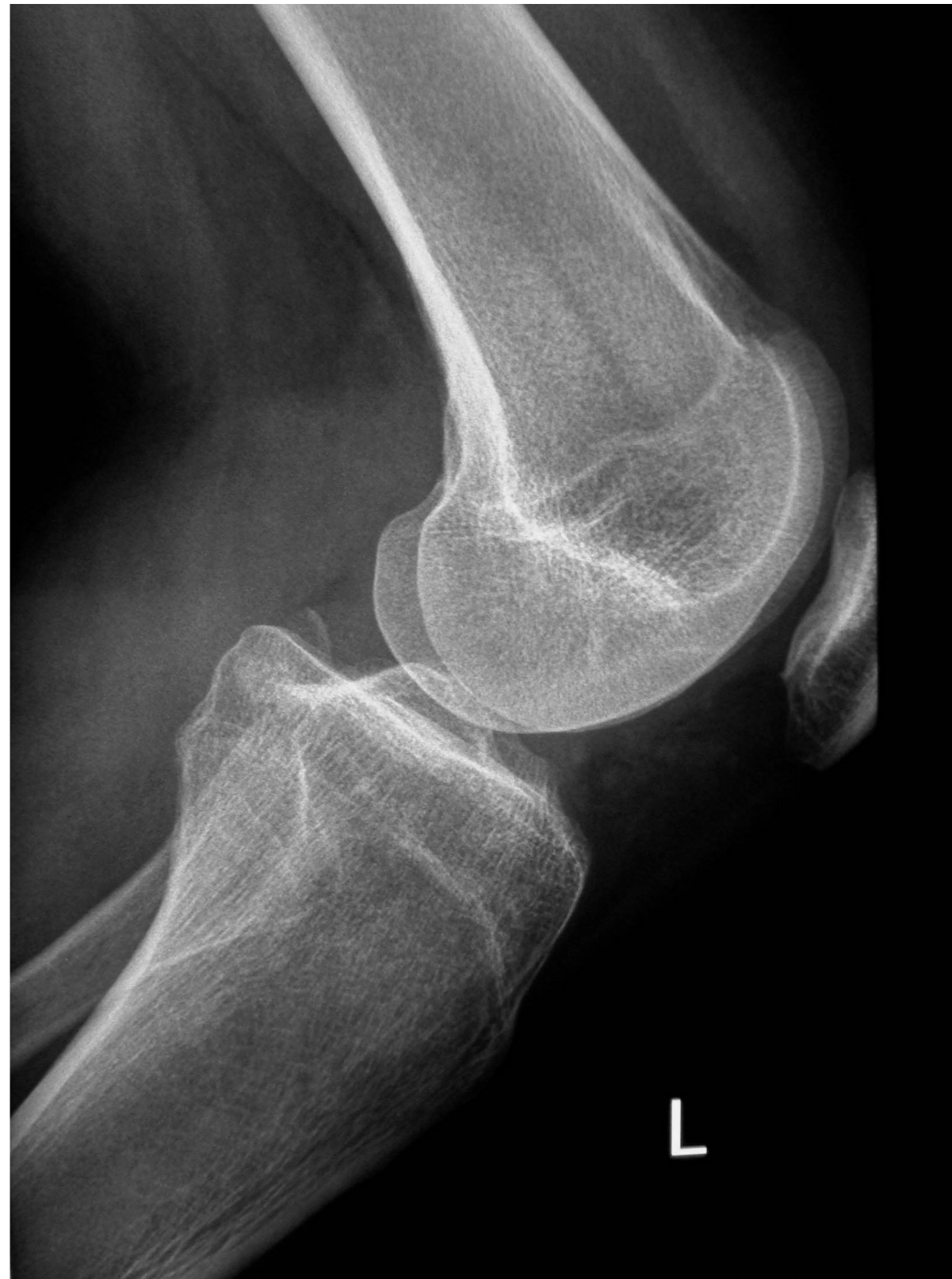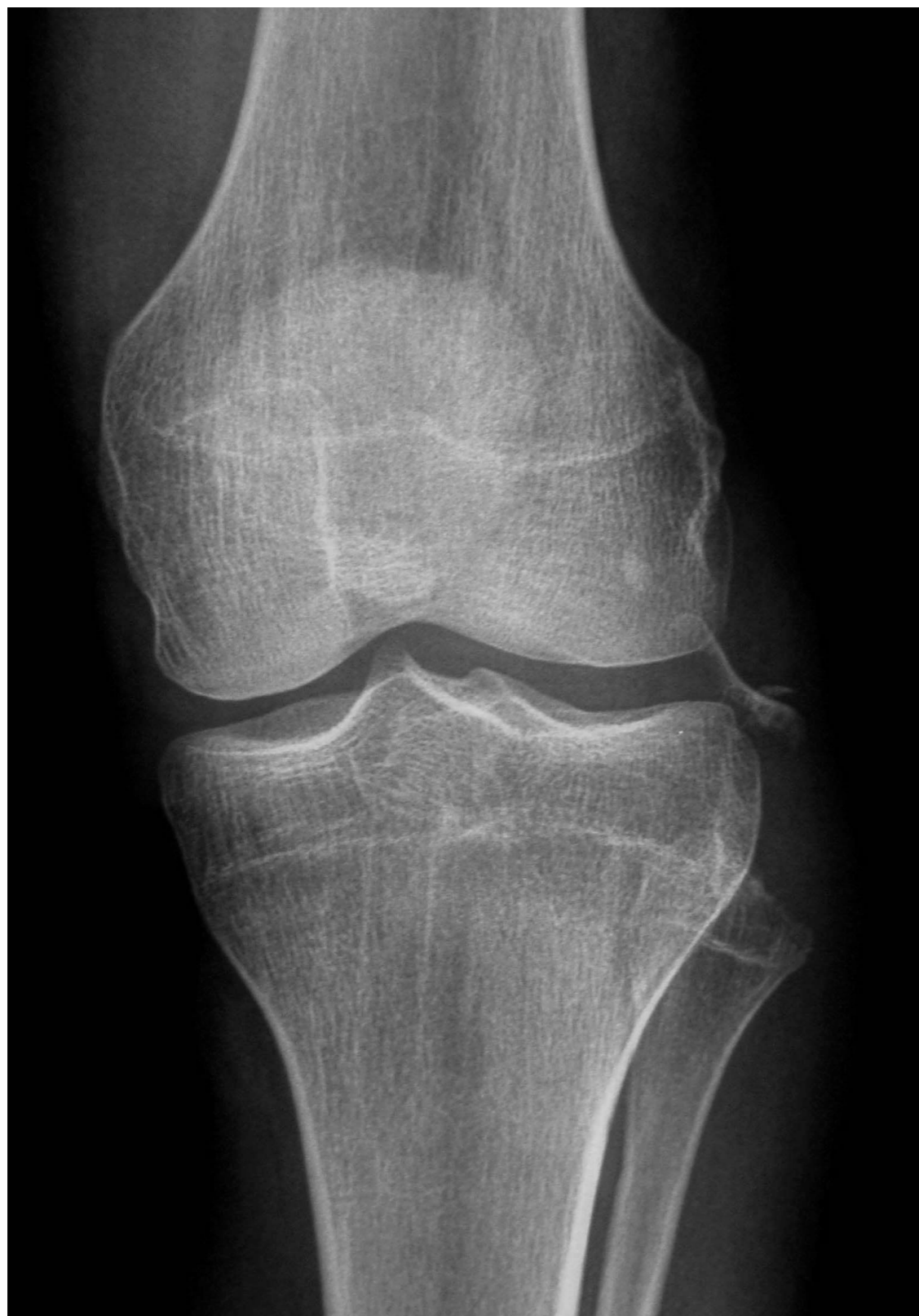Klinisch onderzoek lateraal complex.

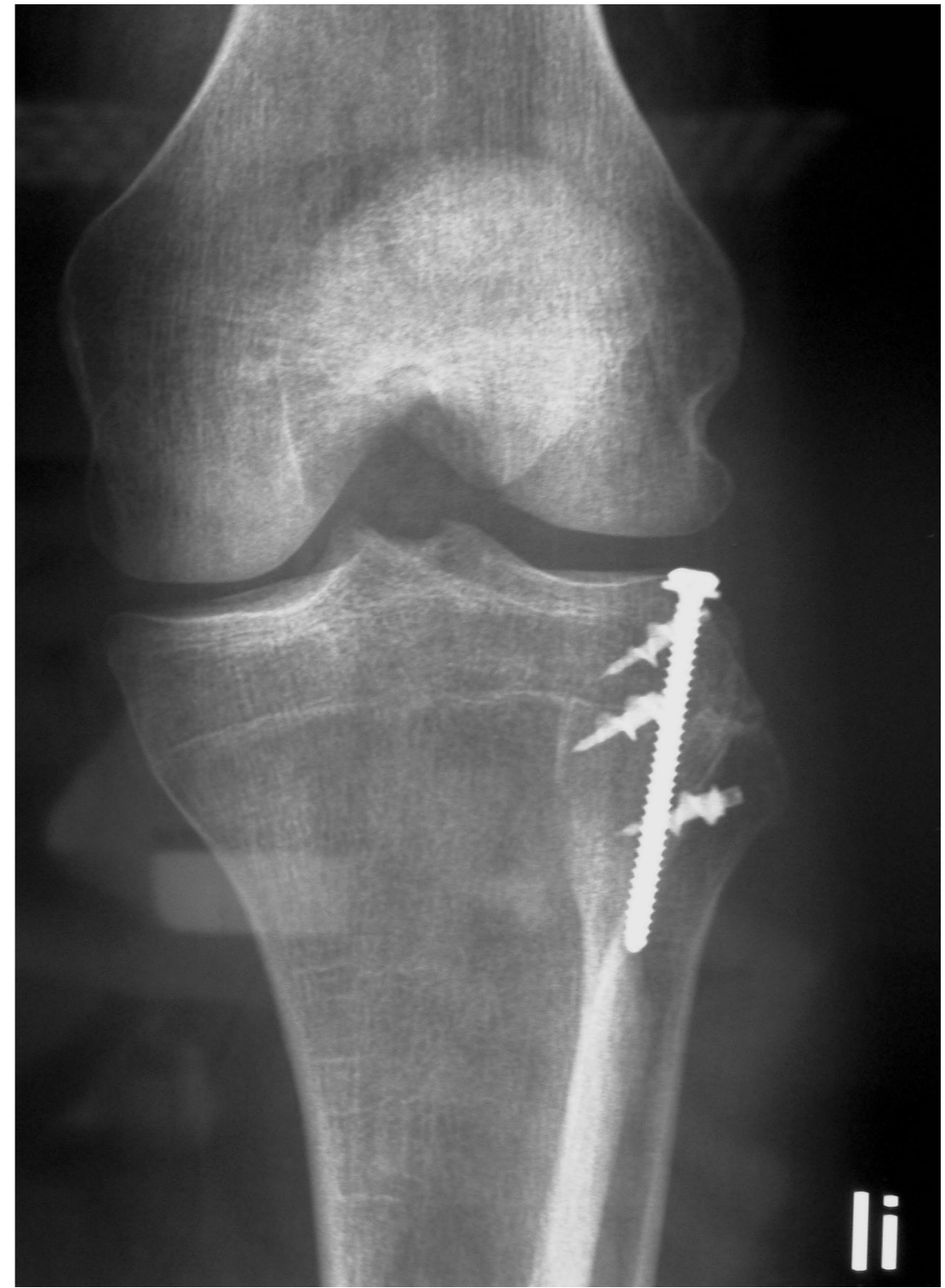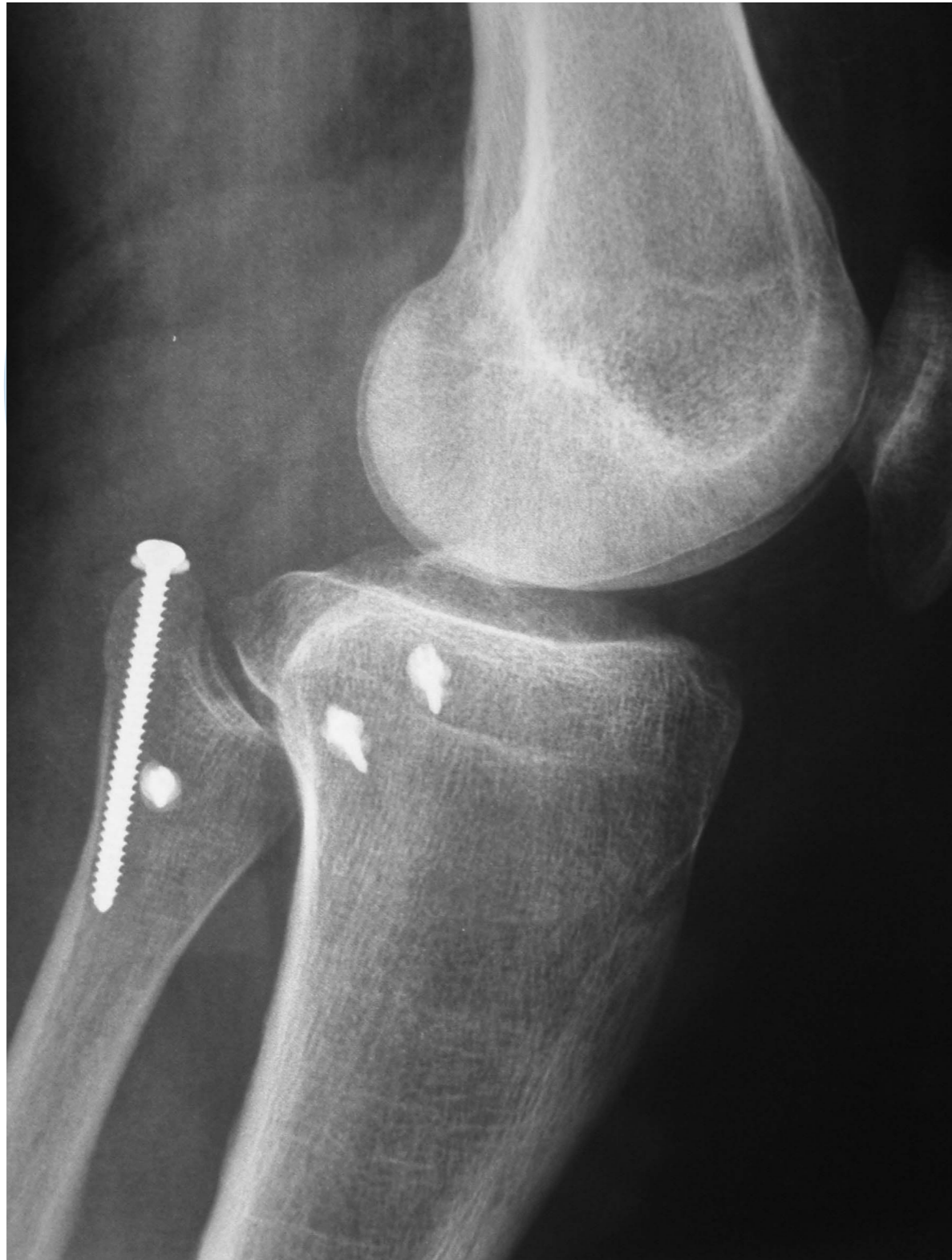- Varus stress test in 0 en 30°.
- Reversed Lachman test.
- Posterieure schuiflade.
- Hyperextensie.
- Verhoogde exorotatie.

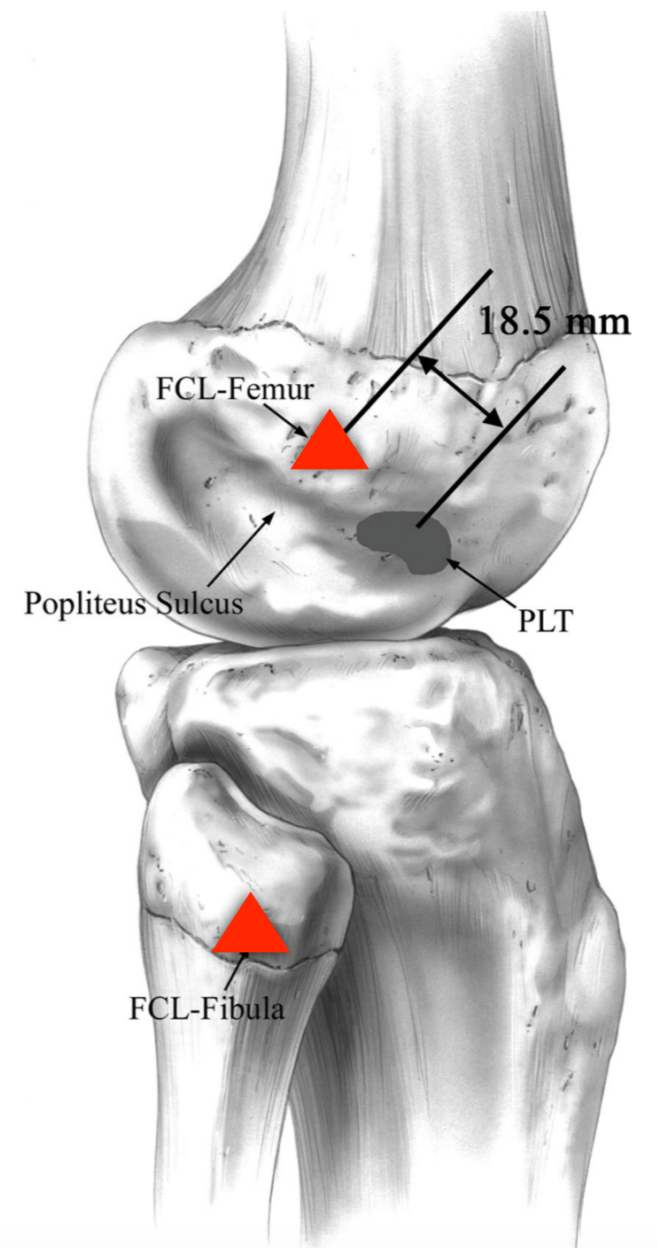
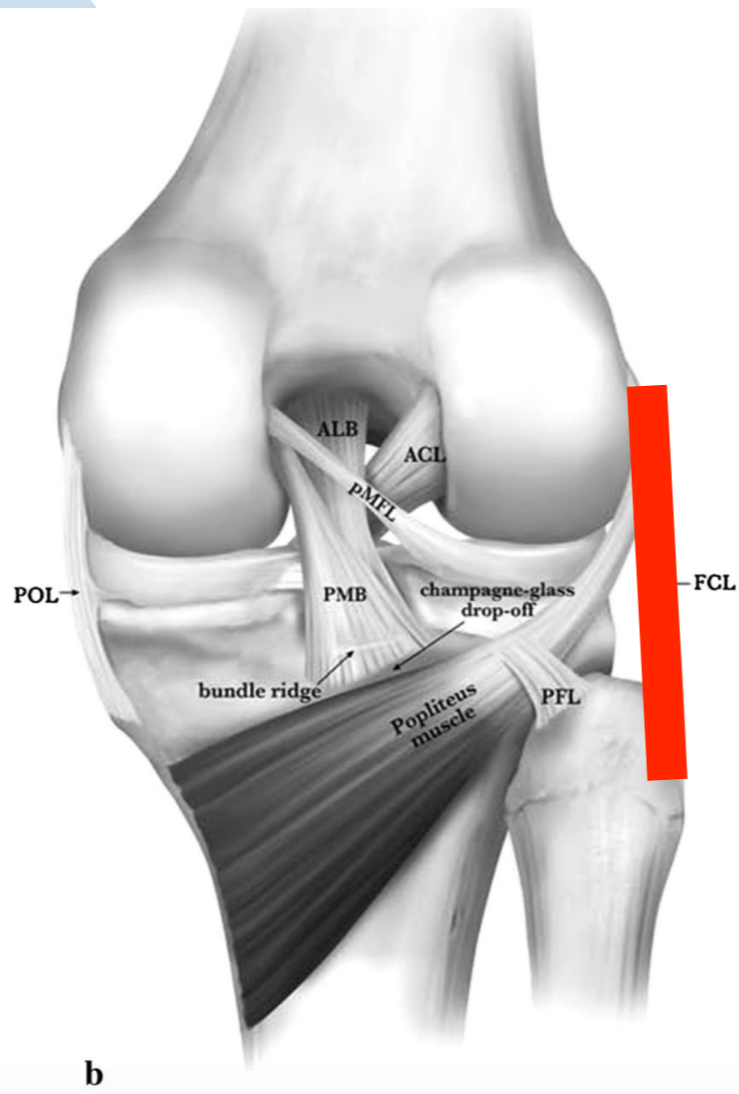
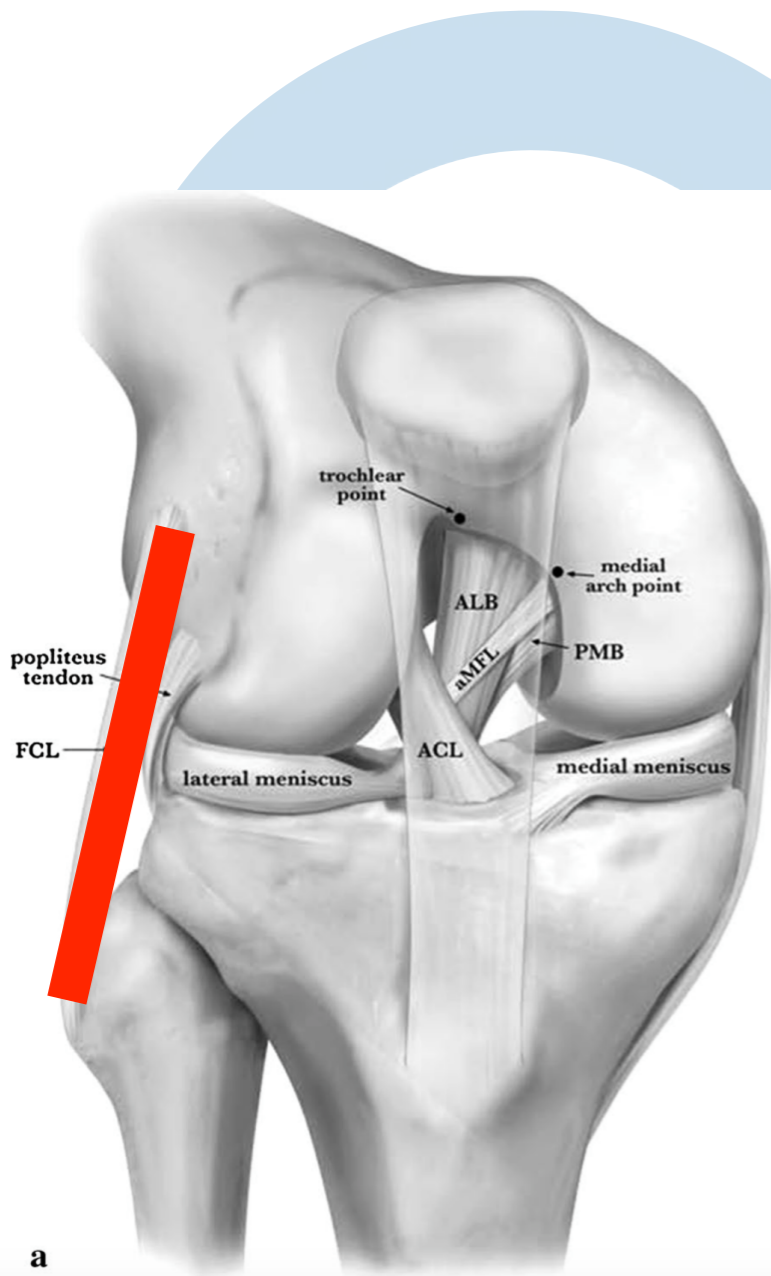


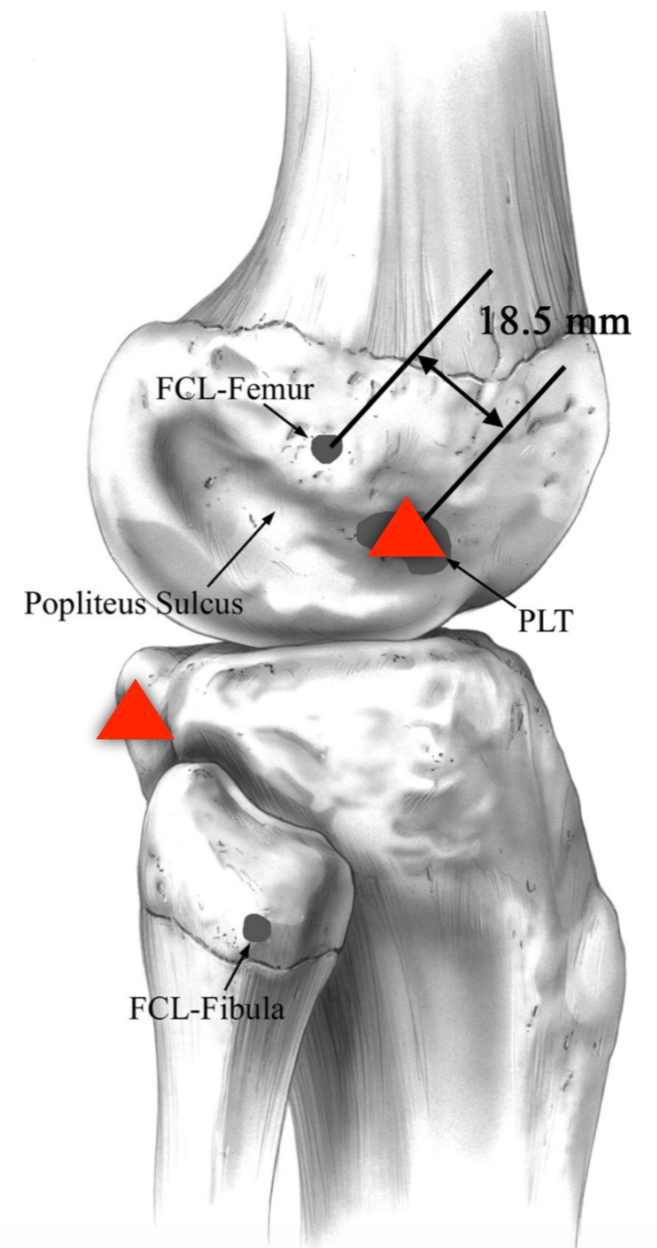
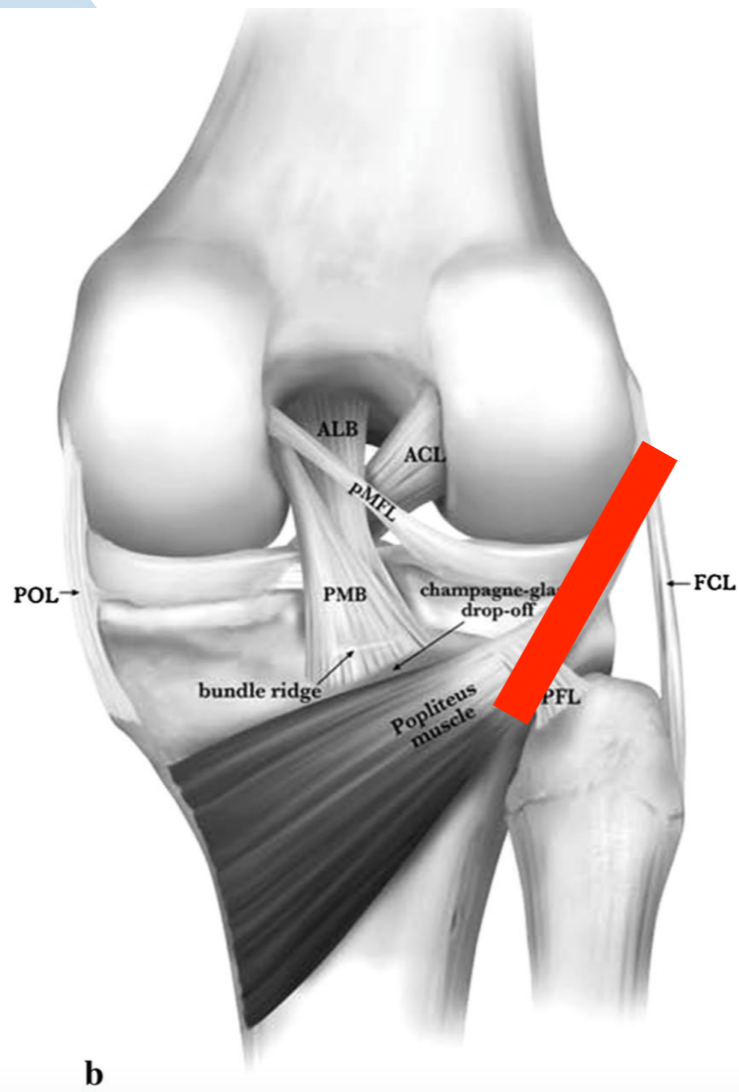
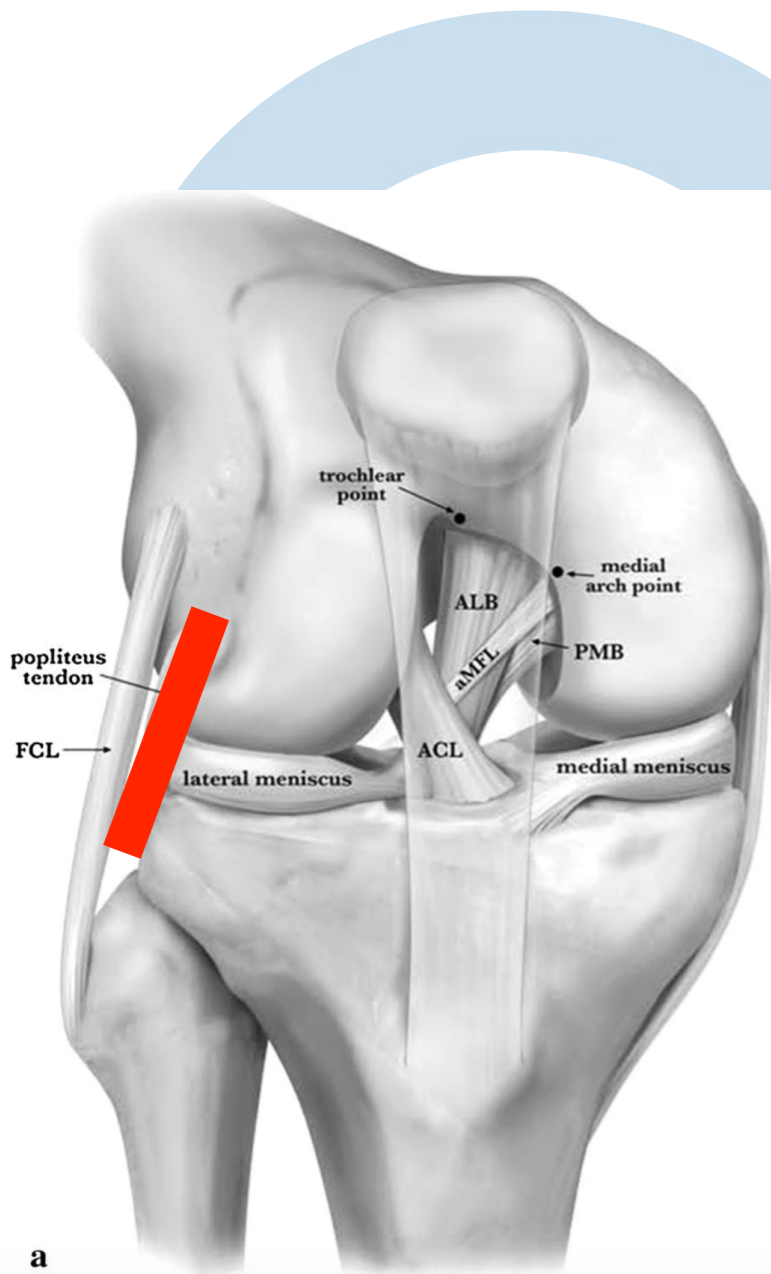
Acute repair lateraal.

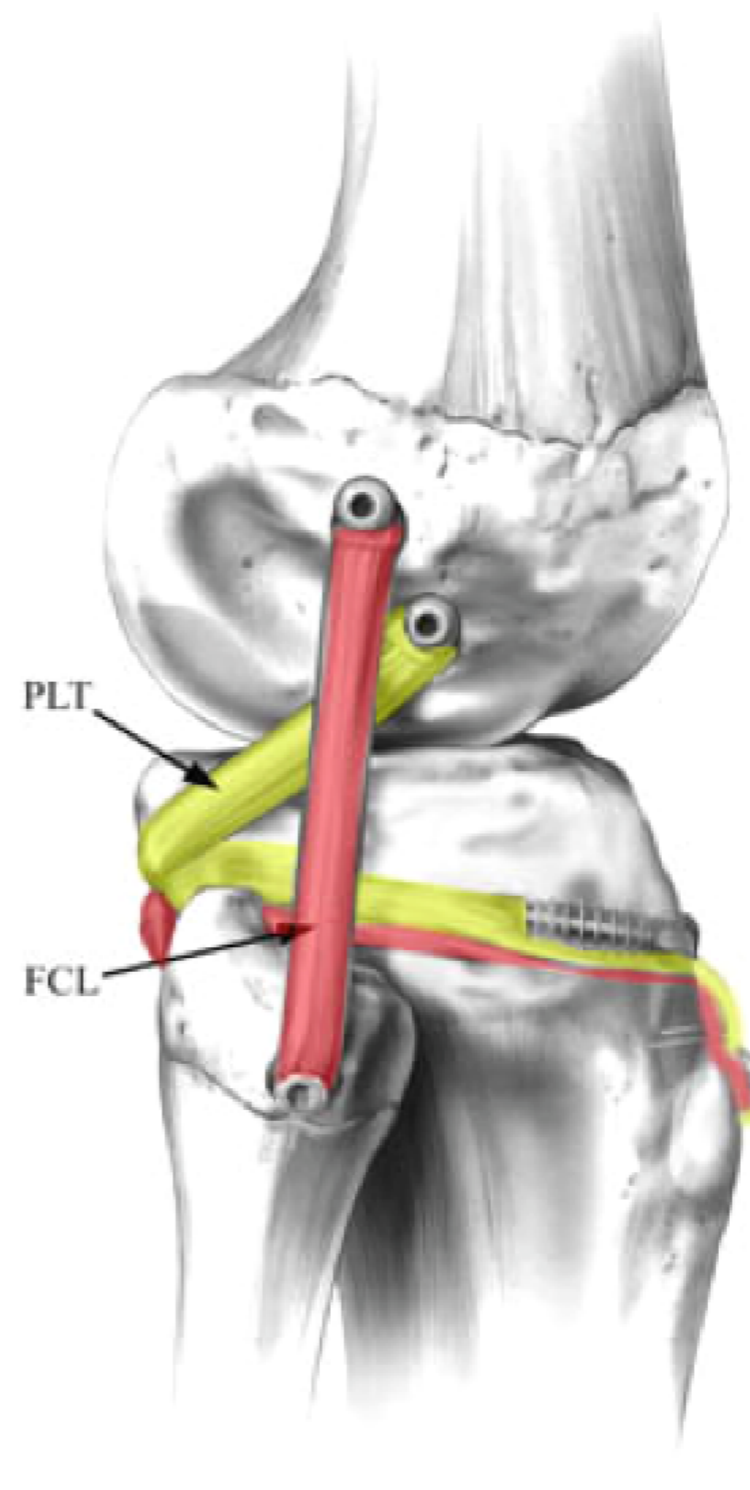
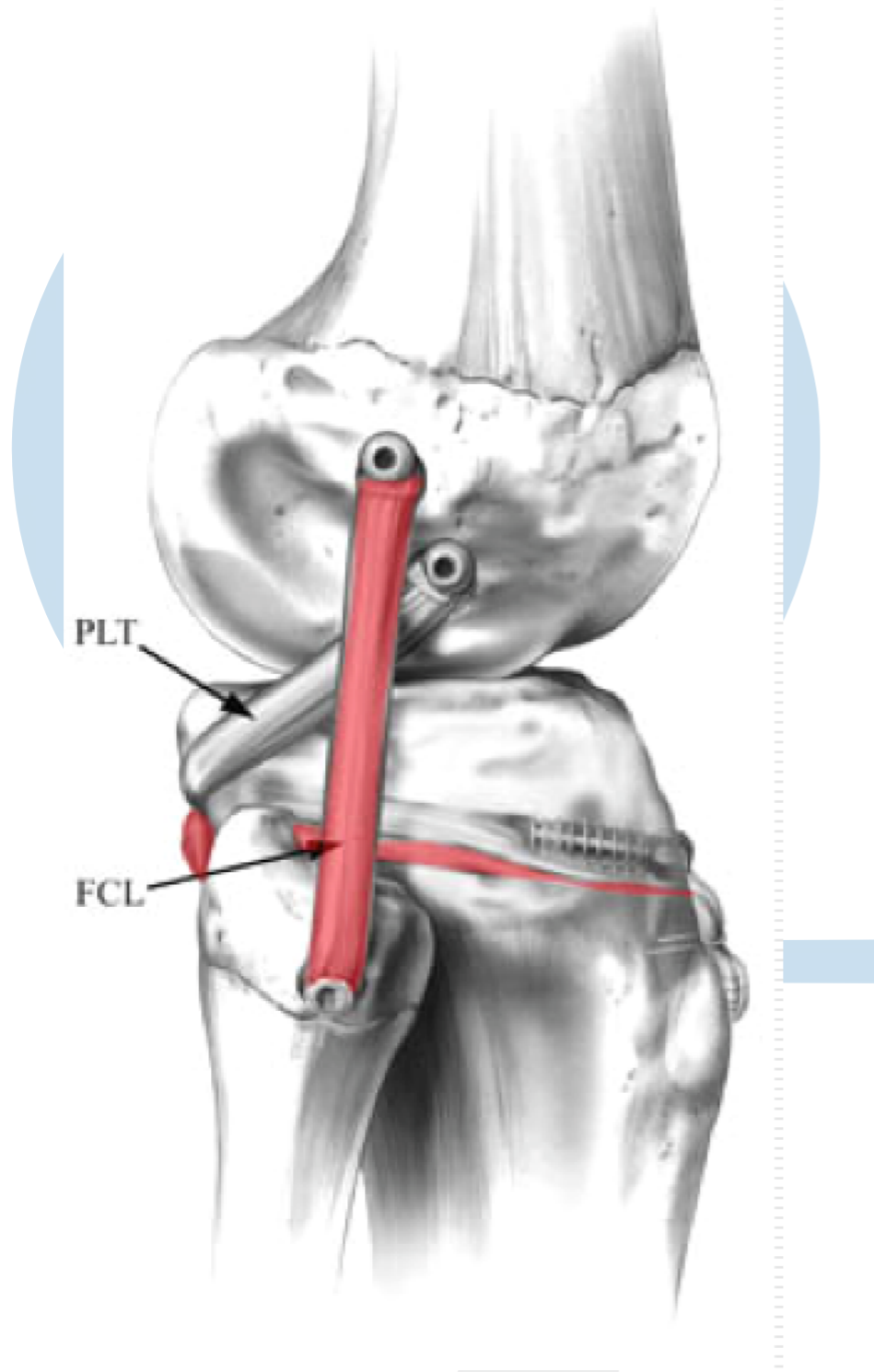
- Beenderige avulsies.
- Vroegtijdige gecombineerde letsels.
- Avulsies op MRI.











Te onthouden.

- Er is meer dan een VKB.
- Vaak high energy trauma, niet altijd.
- Acuut herstelbaar in sommige gevallen.
- Zo snel mogelijk door orthopedisch chirurg te zien.
- Ook laattijdig anatomische reconstructies.



Multiligamentaire letsels van de knie.

Dr. Verheyden F.
Dienst Orthopedie Lier