



h.-hartziekenhuis vzw



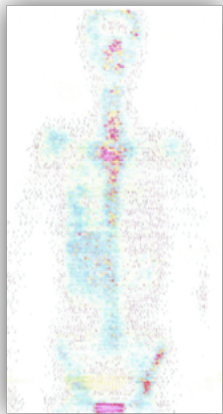# SPECT – CT in de ORTHOPEDIE

Dokter Anne-Marie Gielen  
Nucleaire geneeskunde

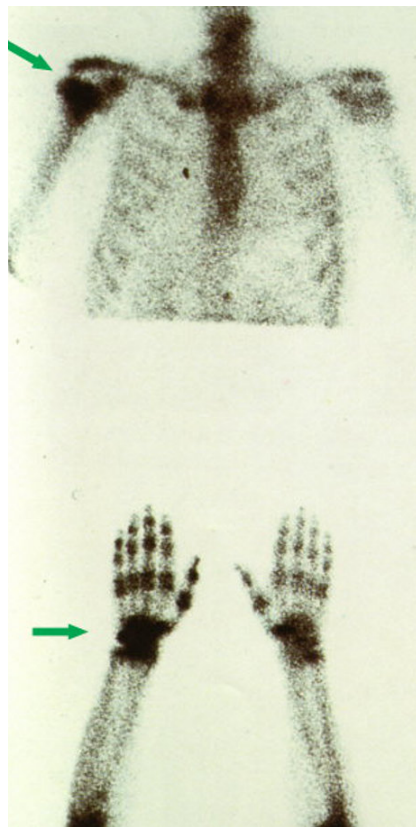

# the evolution >>> the revolution

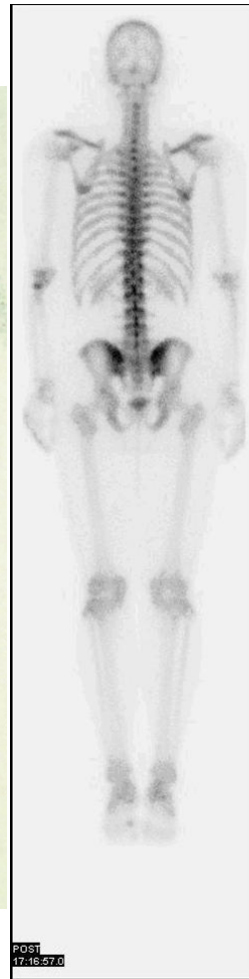Rectilineaire scan



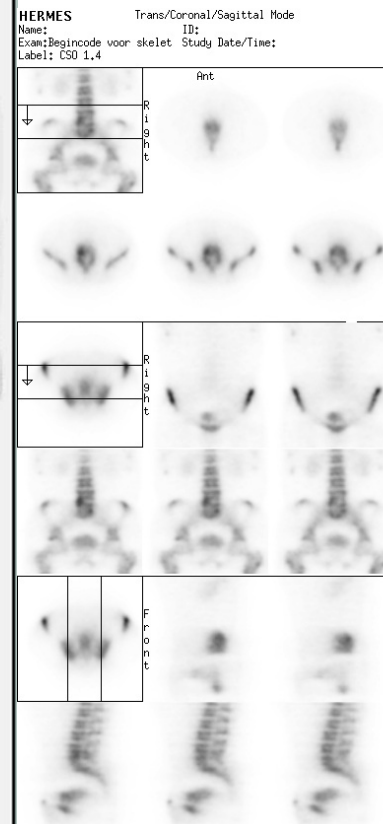
Planaire spotopnames



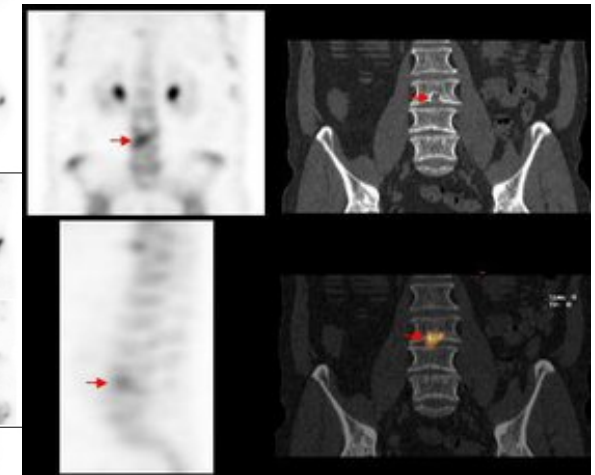
Whole body



SPECT



SPECT-CT







# Nuclear medicine, the best kept secret in medicine...

een **hart**  
voor zorg

- Functionele beeldvorming op moleculair niveau
- Zeer hoge sensitiviteit, soms lagere specificiteit
- Zwakke spatiale resolutie, weinig anatomische herkenningspunten

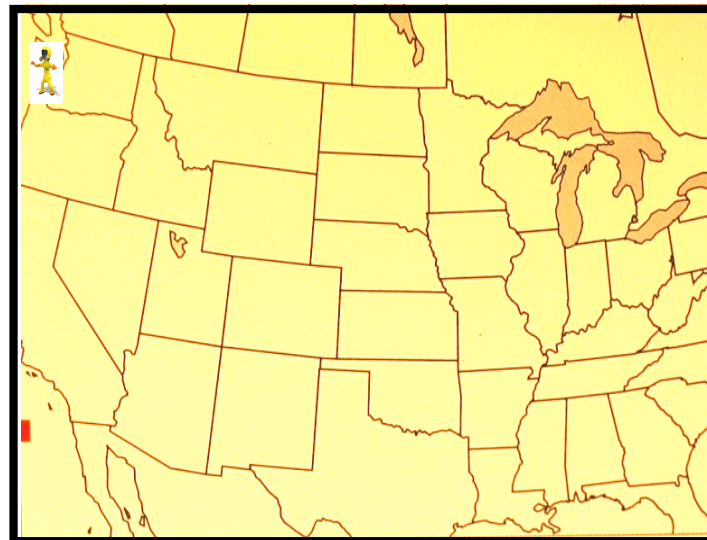
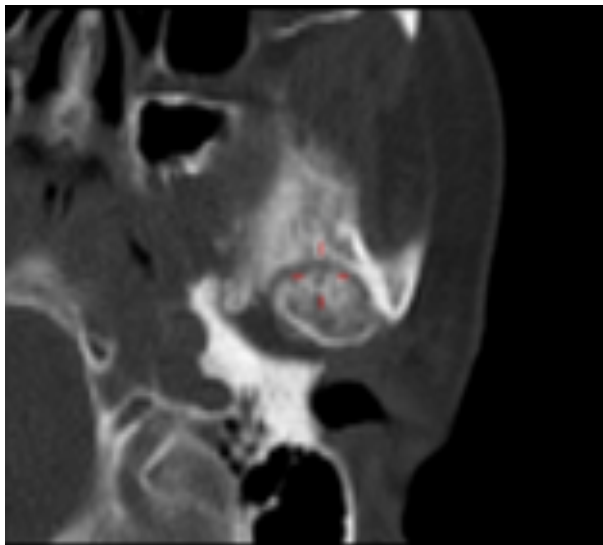




# Computertomografie

een **hart**  
voor zorg

- Anatomische of structurele beeldvorming
- Hoge specificiteit
- Minder functionele gegevens
- Hoge resolutie en exacte anatomische lokalisatie

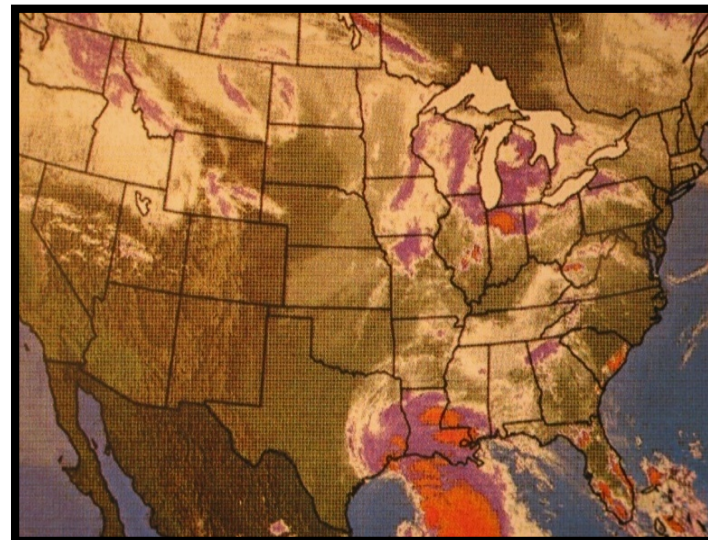
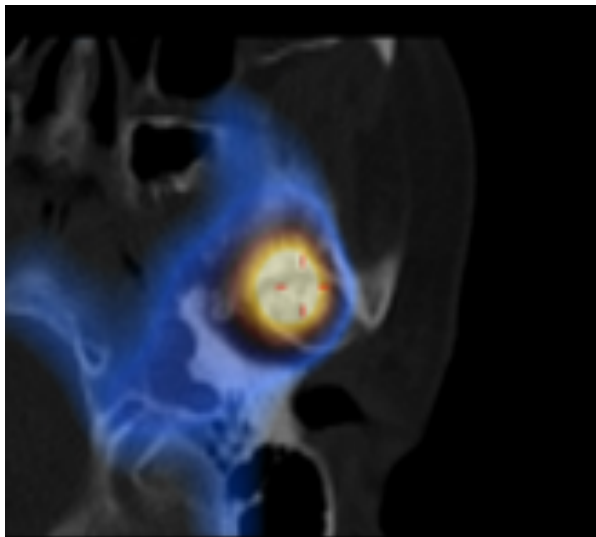






## Hybride beeldvorming

- Combinatie van functionele (sensitiviteit) en anatomische informatie (specificiteit), essentieel voor een volledig beeld van de ziekte





een **hart**  
voor zorg





## Waarom CT bij SPECT?



een **hart**  
voor zorg

- SPECT geeft lage resolutie beelden zonder anatomische referentiepunten.
- Anatomische referentiepunten en de aard van de structurele afwijkingen zijn onontbeerlijk voor de diagnose.
- Kleine afwijkingen op SPECT die onbelangrijk lijken kunnen door de bijkomende radiologische informatie toch relevant zijn.
- In een aantal gevallen kunnen moleculaire of functionele veranderingen optreden nog voor deze met radiologische technieken zichtbaar zijn.



## Waarom **SPECT** bij CT?




CT geeft een groot aantal zeer gedetailleerde beelden

- Via SPECT wordt de plaats van de actieve aandoening aangeduid en kan de radioloog heel gericht deze regio onderzoeken.
- Bij structurele afwijkingen op CT kan via SPECT nagegaan worden of deze afwijkingen al dan niet actief zijn.
- Kleine afwijkingen op CT die onbelangrijk lijken kunnen soms door de bijkomende SPECT informatie toch relevant zijn.



een **hart**  
voor zorg

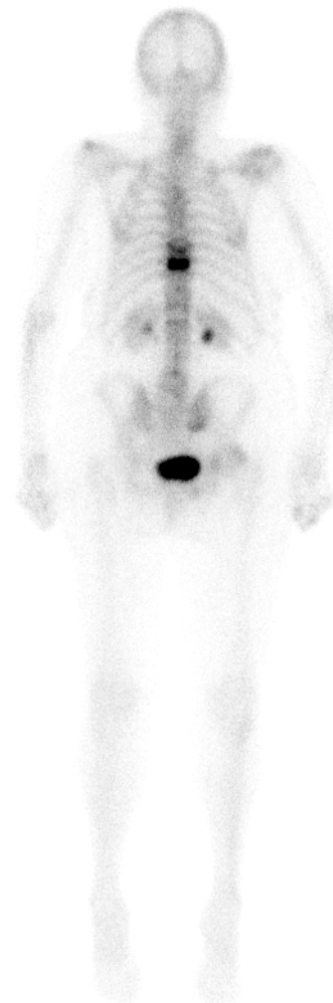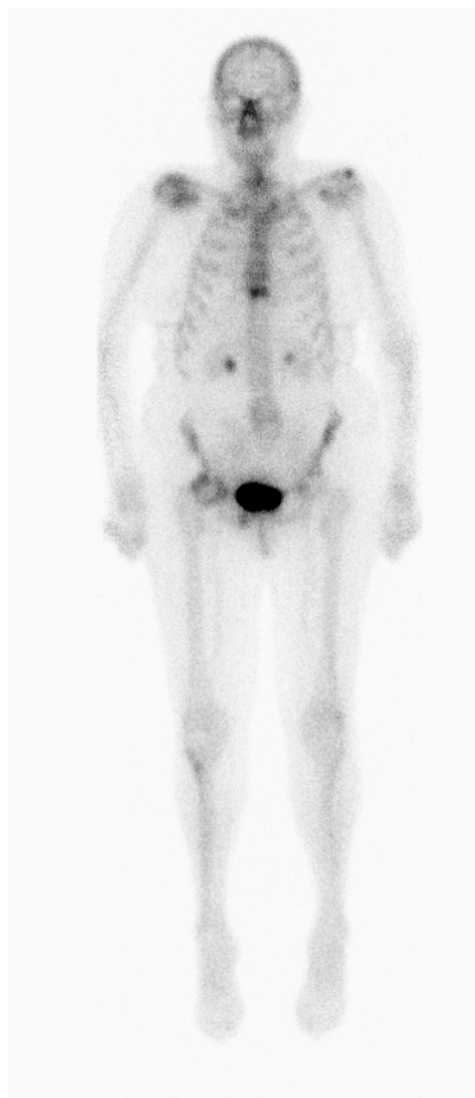






# Wervelfracturen: recent of oud?

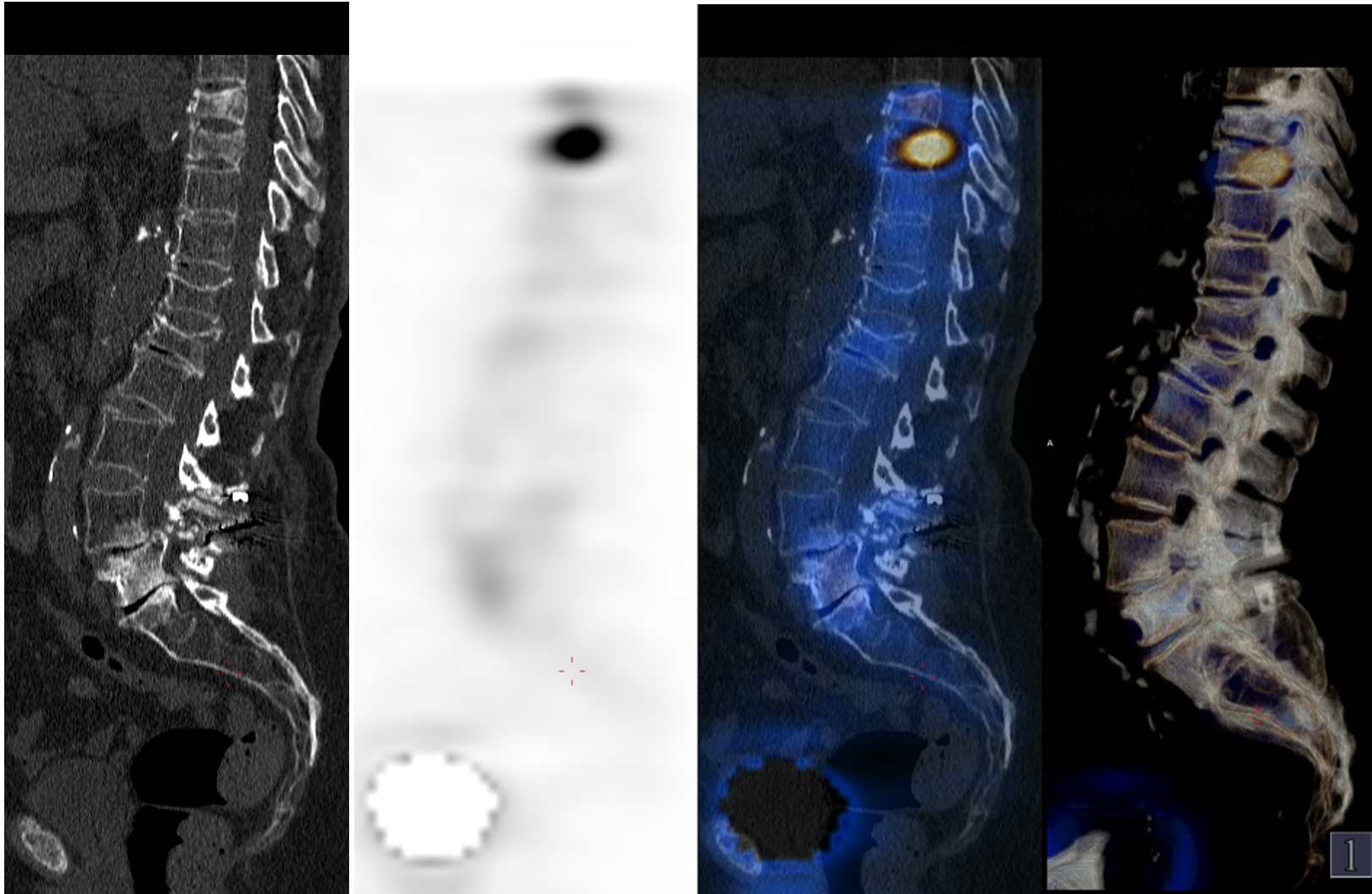
een **hart**  
voor zorg





# Wervelfracturen: recent of oud?

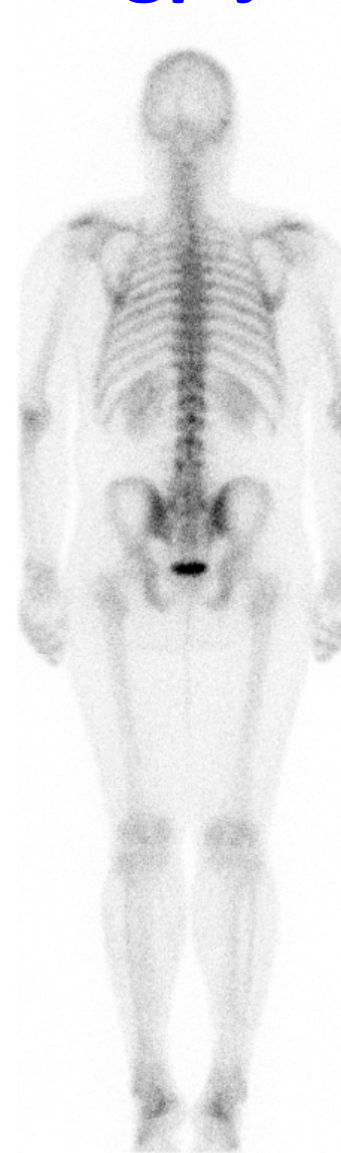
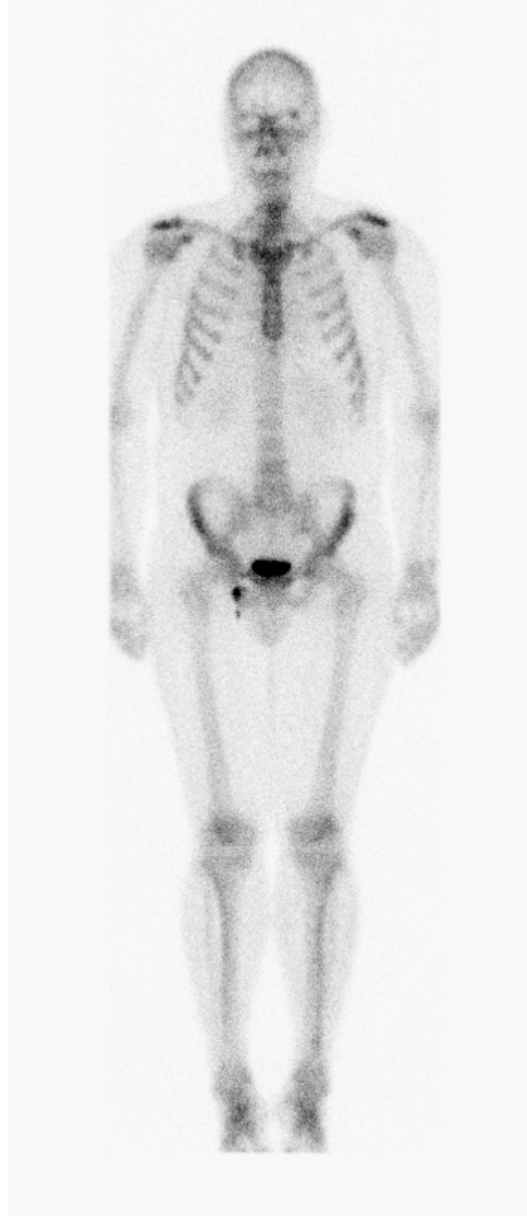
een **hart**  
voor zorg





een **hart**  
voor zorg

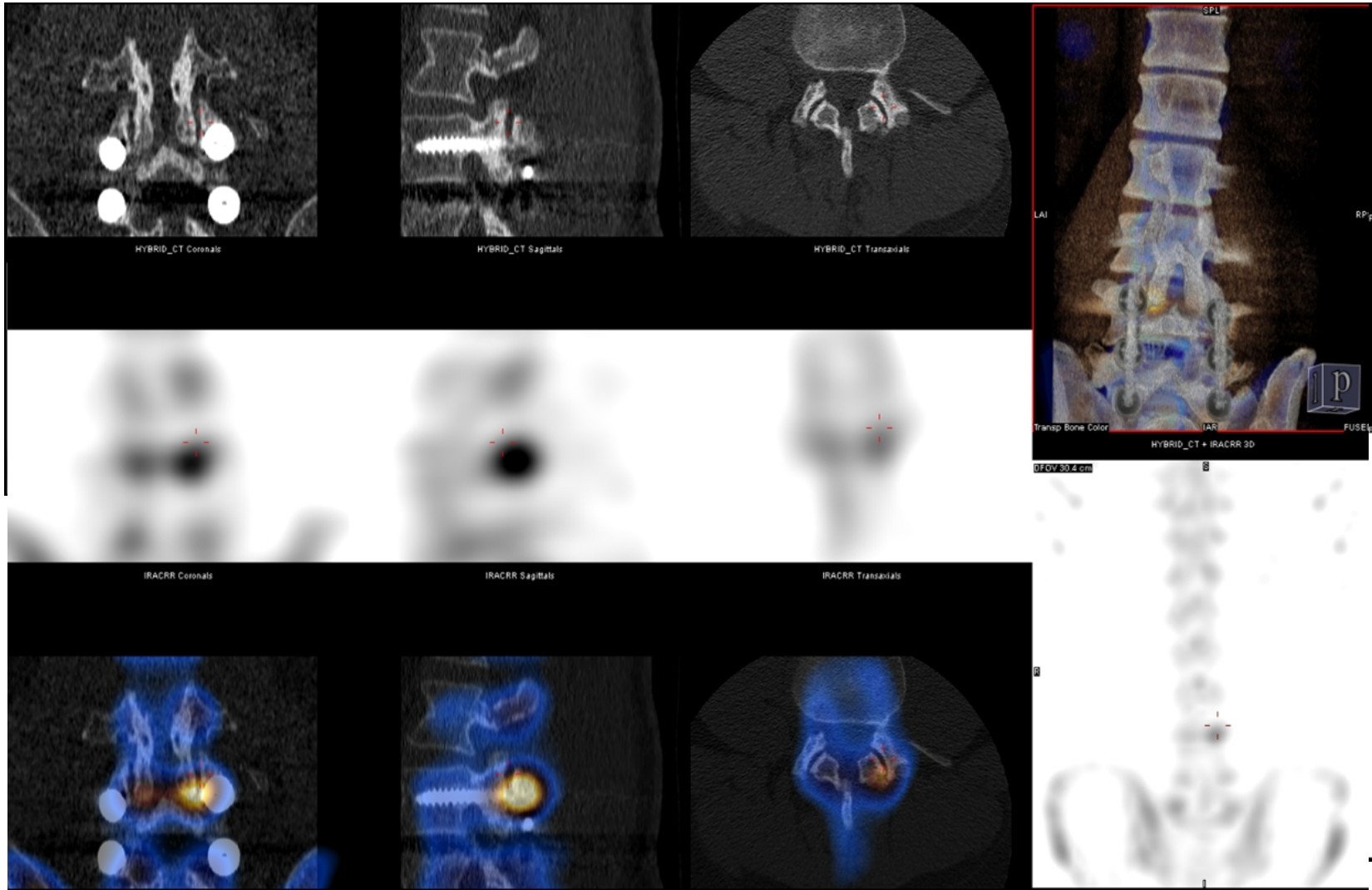
## Lumbale fusie L4-S1 en rugpijn: quid?





# Lumbale fusie L4-S1 en rugpijn: quid?

een **hart**  
voor zorg

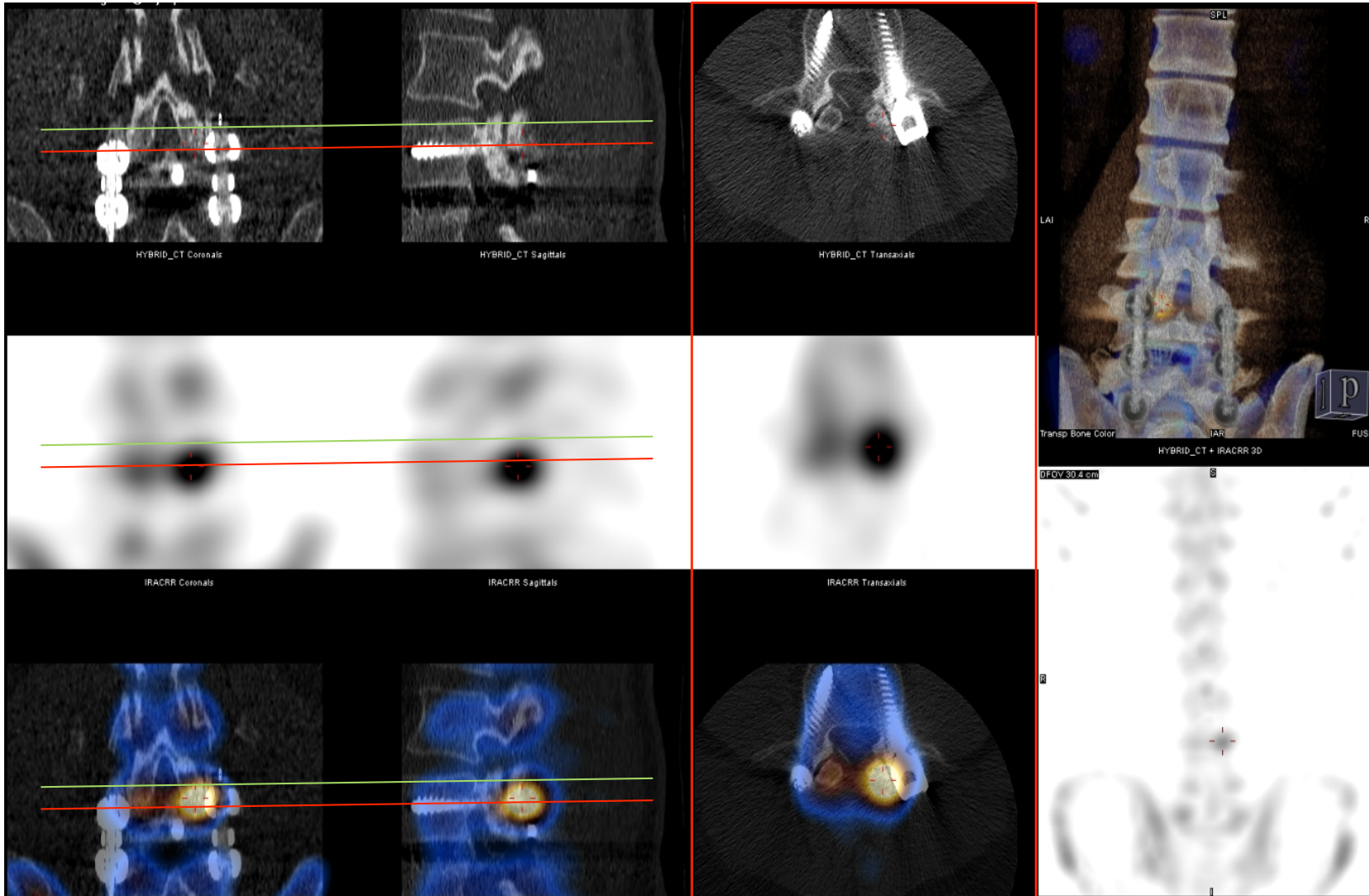






# Lumbale fusie L4-S1 en rugpijn: quid?

een **hart**  
voor zorg

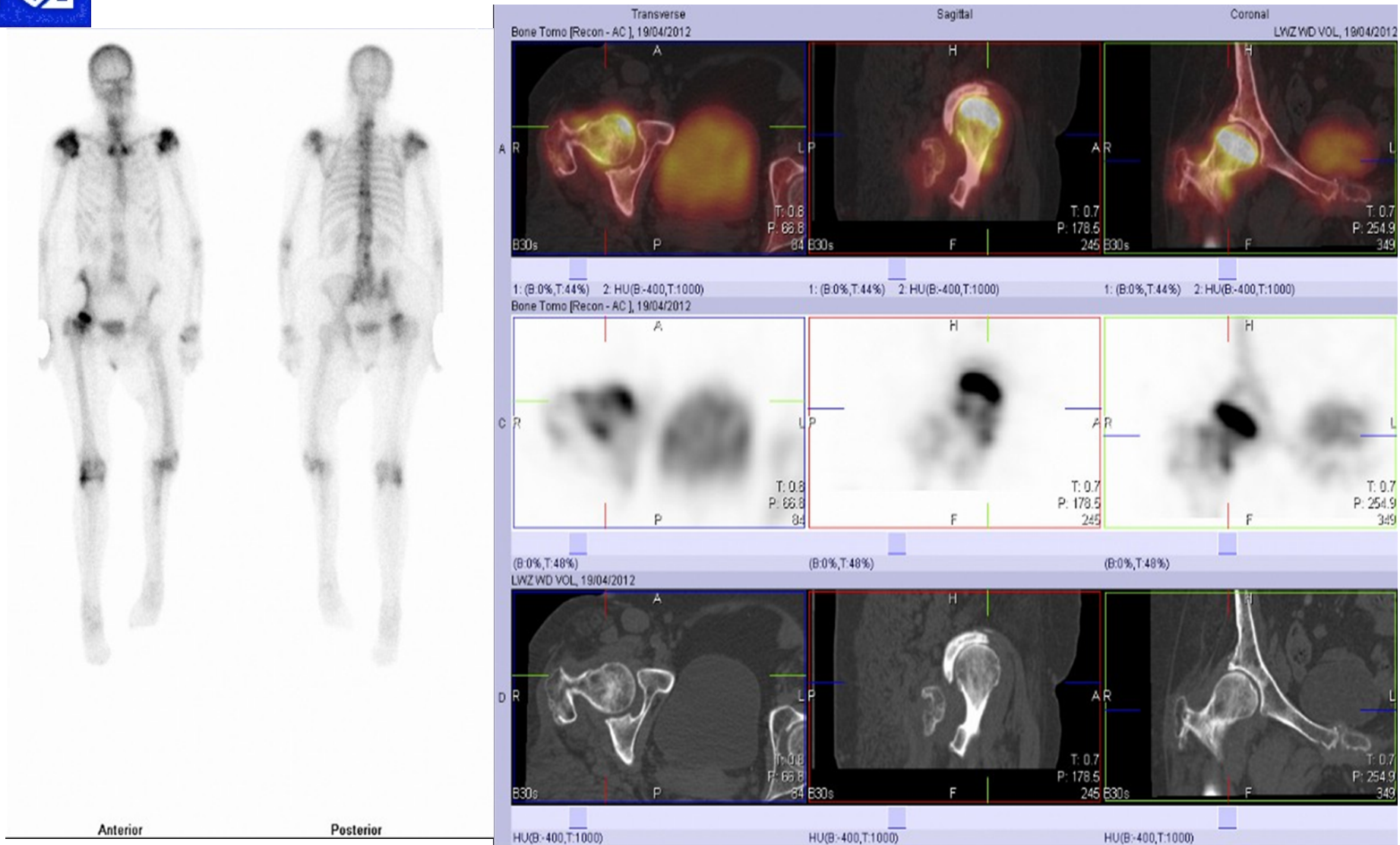






# Mechanische pijn rechterheup

een **hart**  
voor zorg

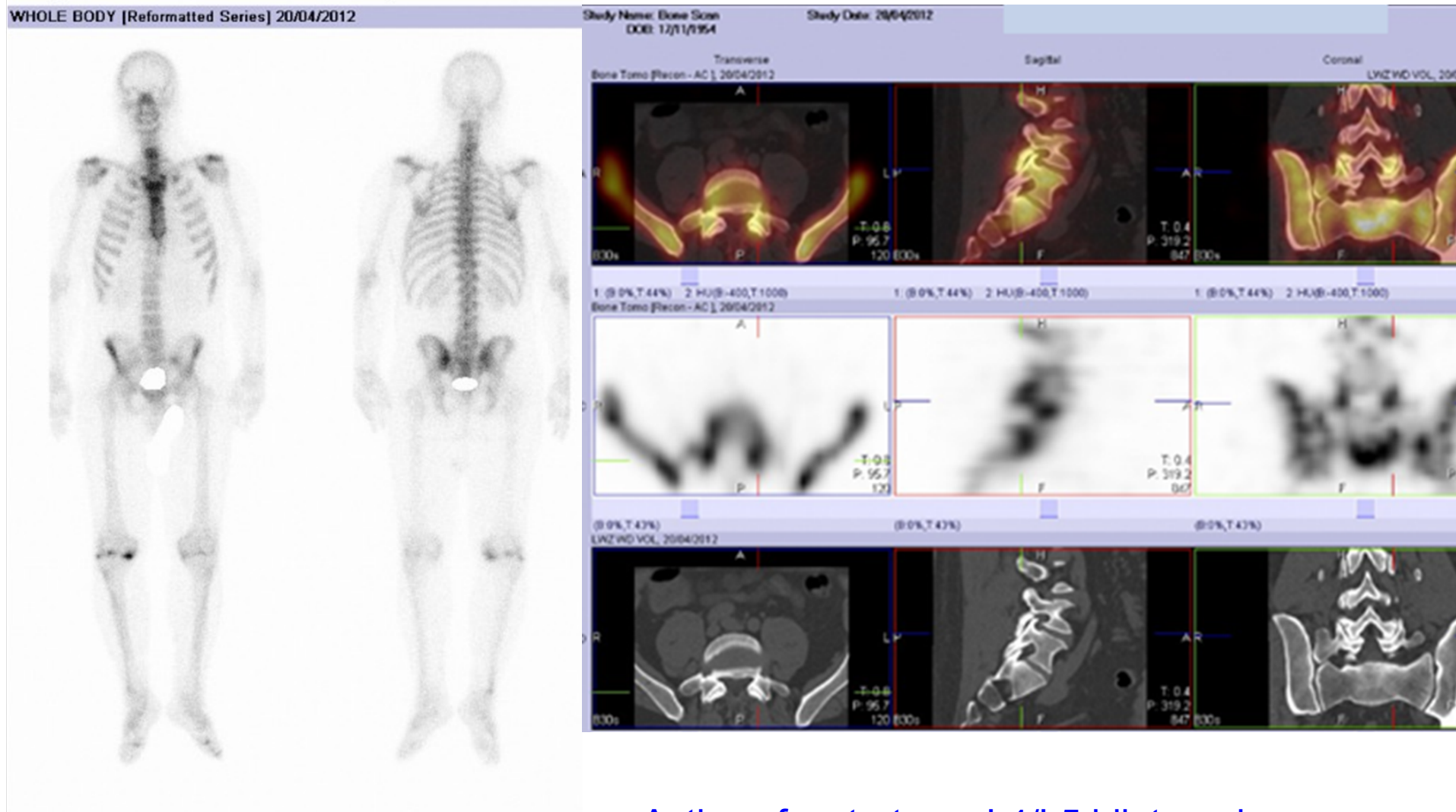


Coxartrose met avasculaire necrose van de femurkop



# Chronische ruglast met op MRI bulging L3-L4 en L4-L5 met bilateraal neuroforaminale vernauwing

een **hart**  
voor zorg



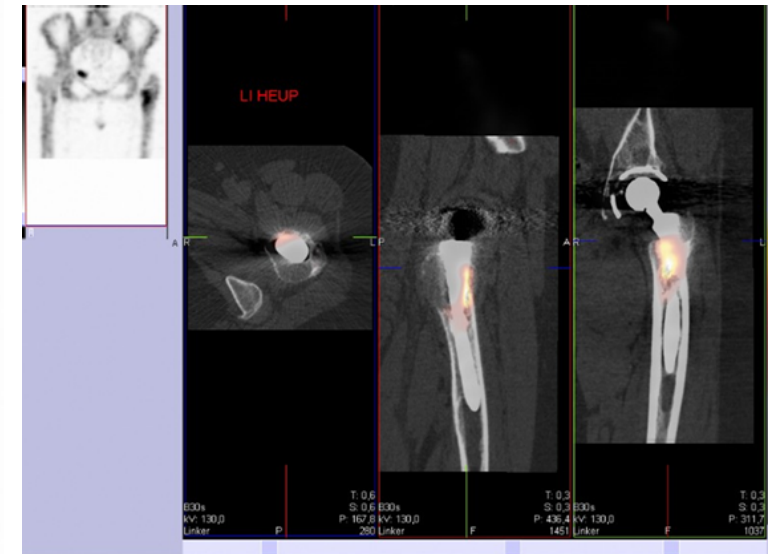
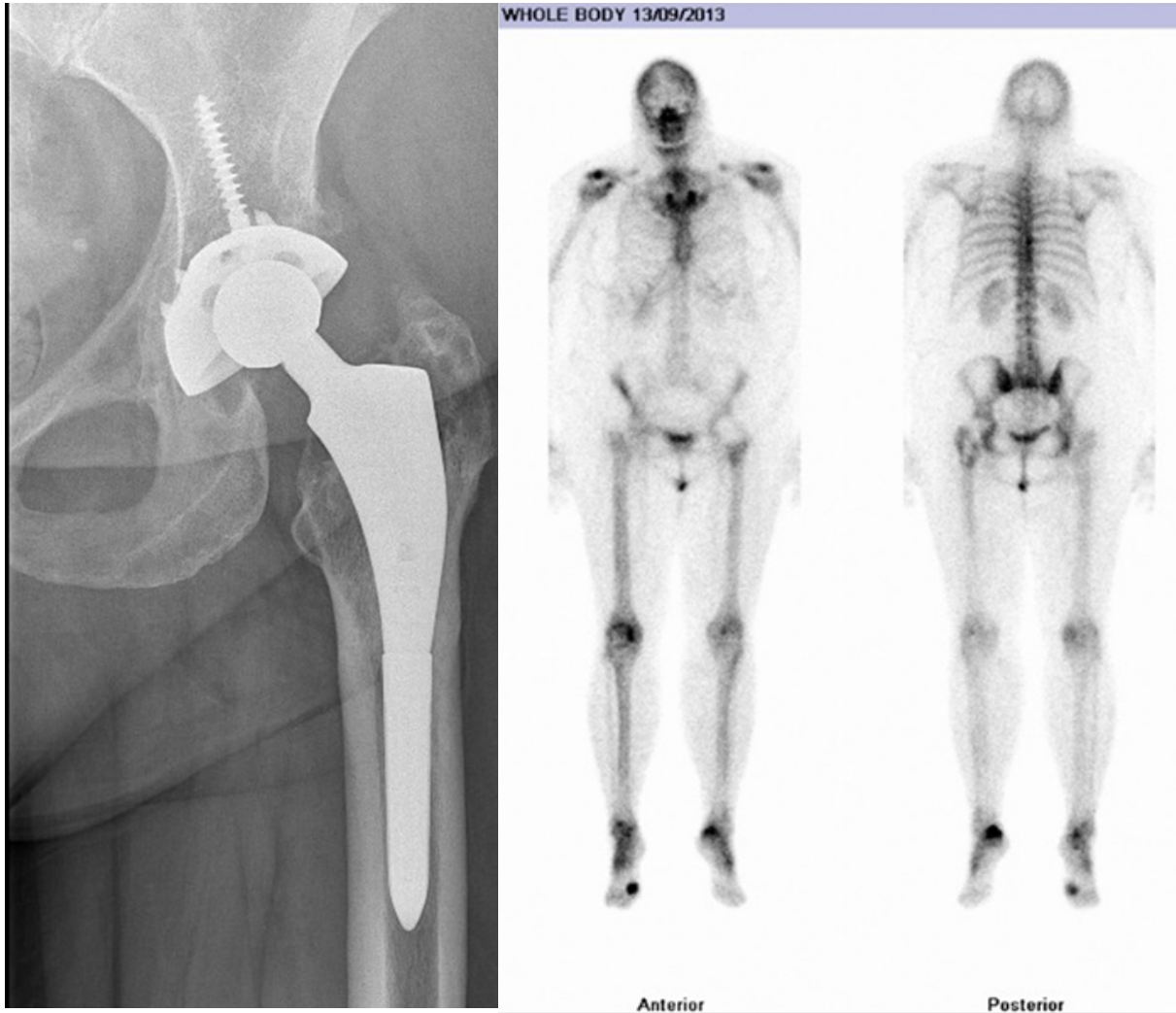






# THP links sinds 2001: pijn

een **hart**  
voor zorg

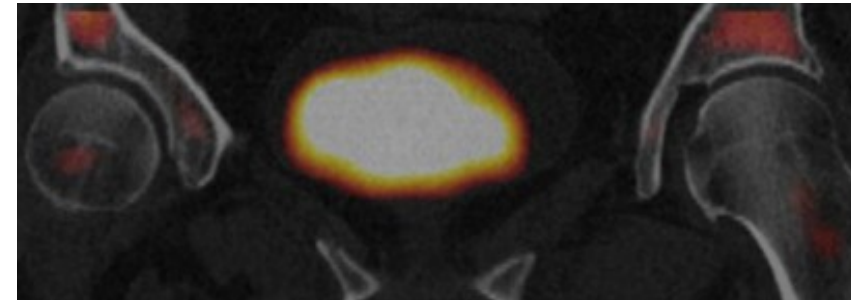
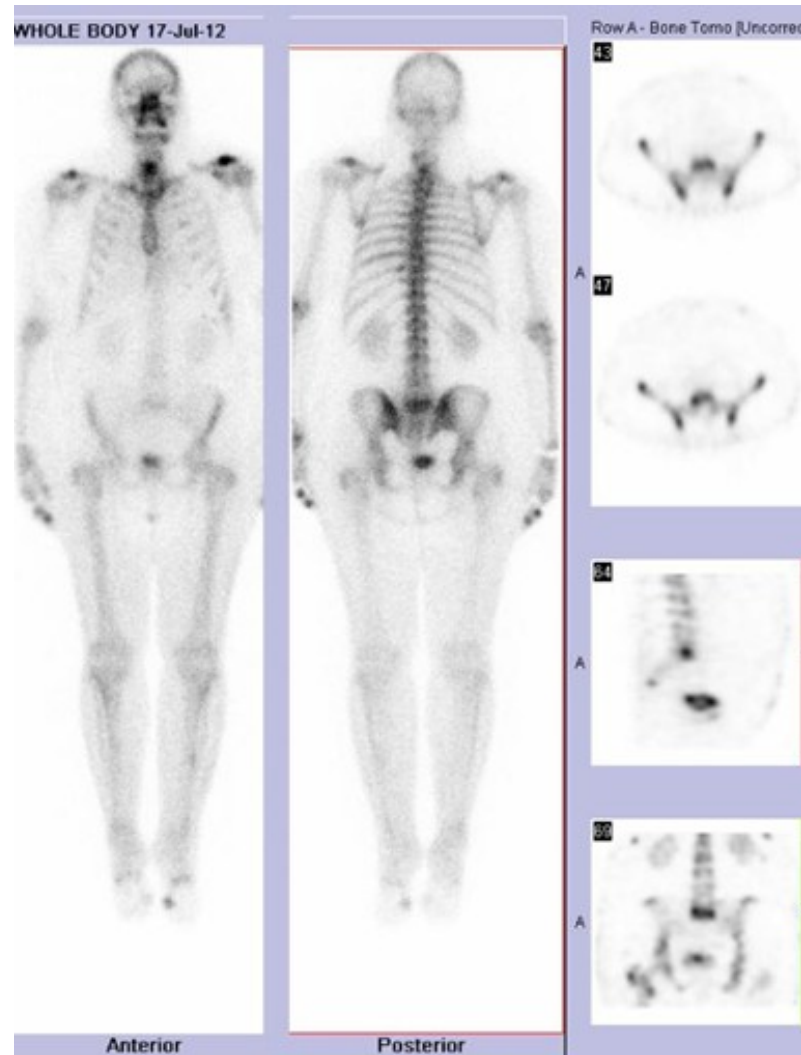


Loslating proximale  
helpt prothesesteel

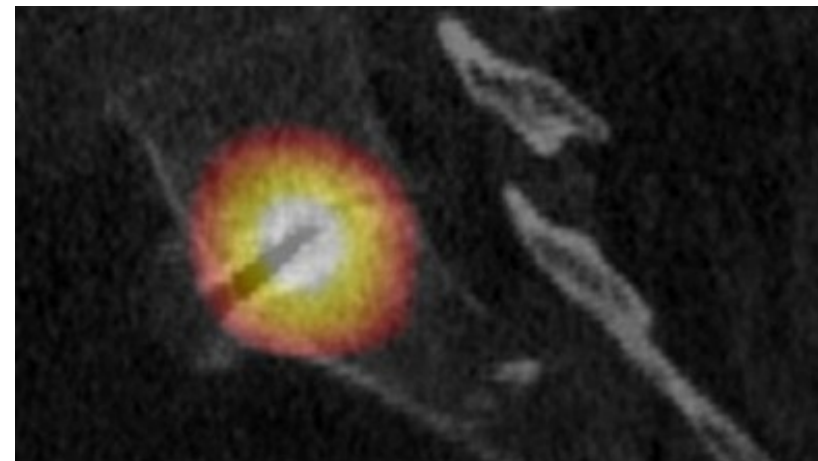


# Pijn rechterheup: coxartrose?

een **hart**  
voor zorg



Heupen: negatief



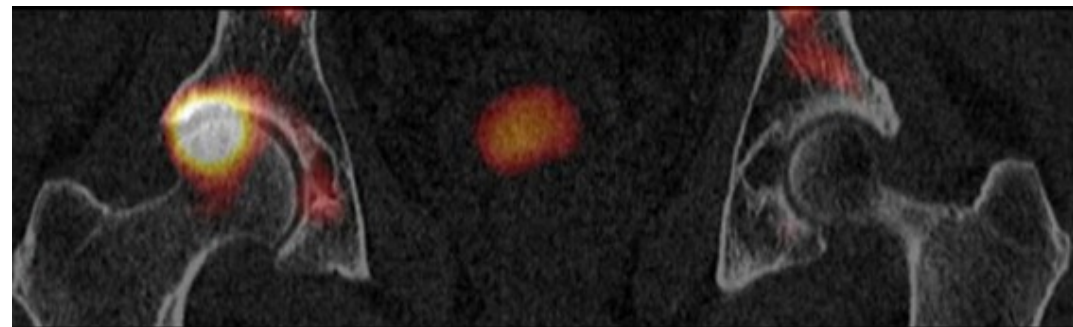
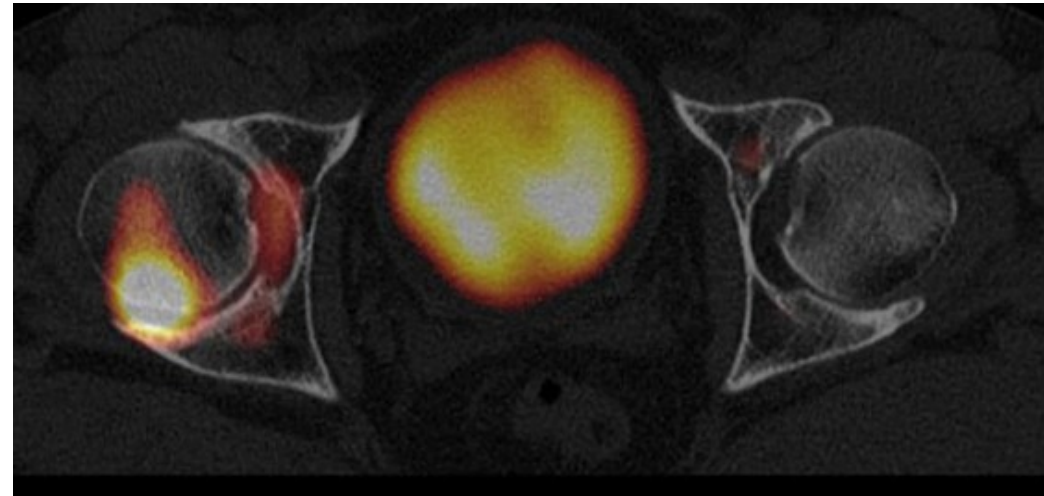
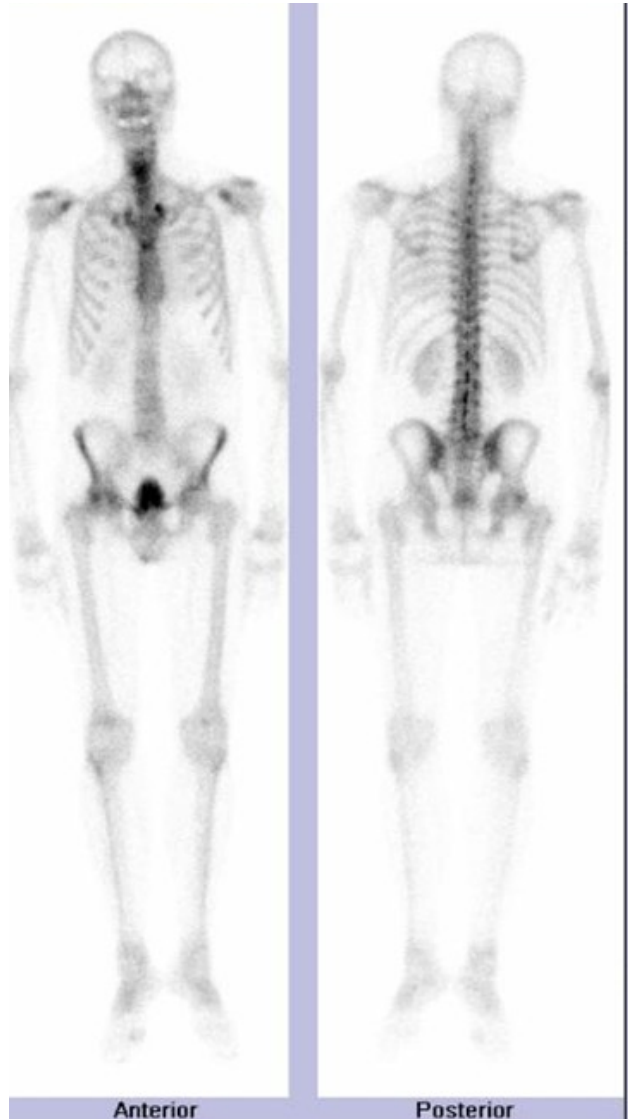
Actieve discartrose





# Lumbo-ischialgie rechts

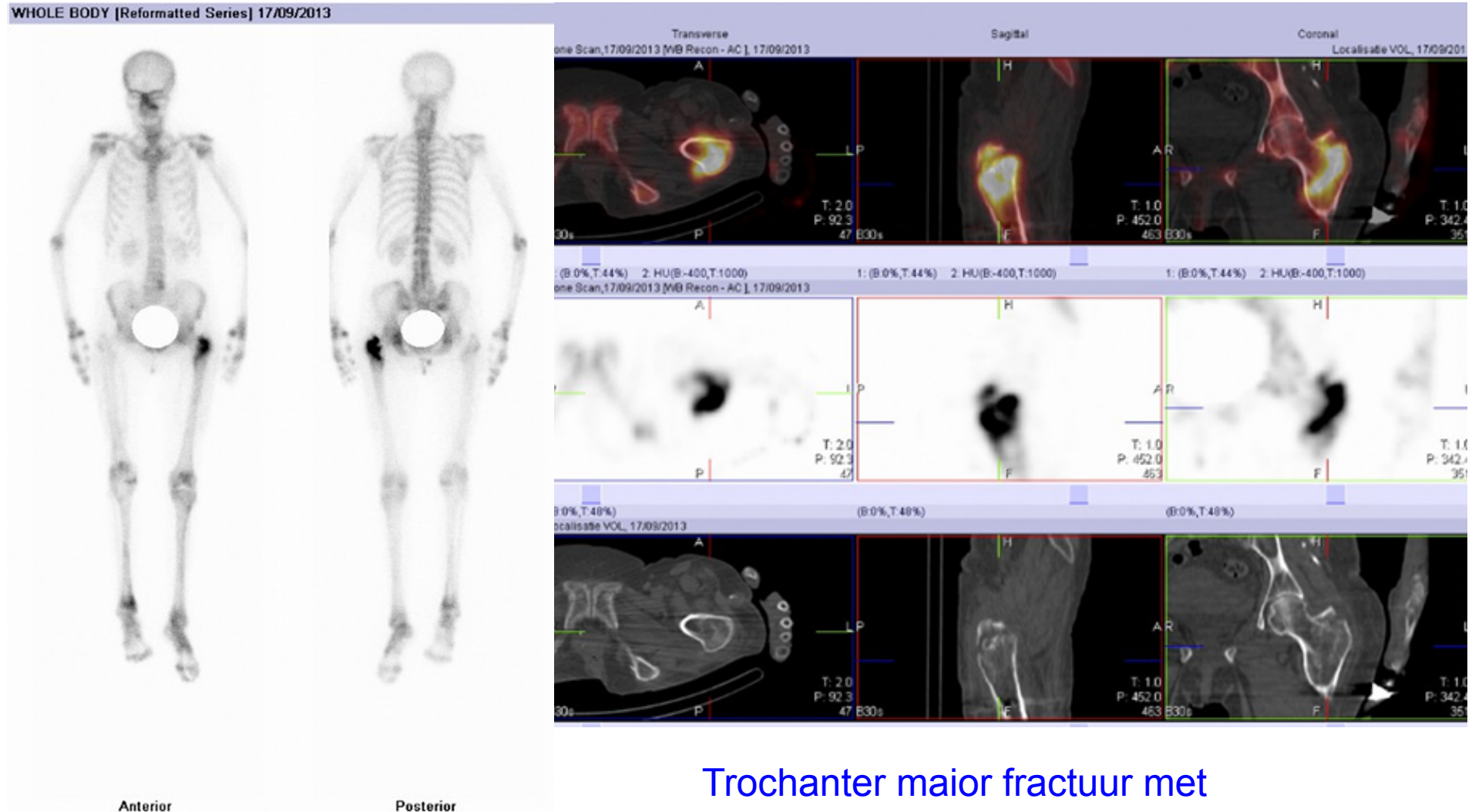
een **hart**  
voor zorg



coxartrose



# Gekende osteoporose: pijn linkerheup na val een **hart** voor zorg

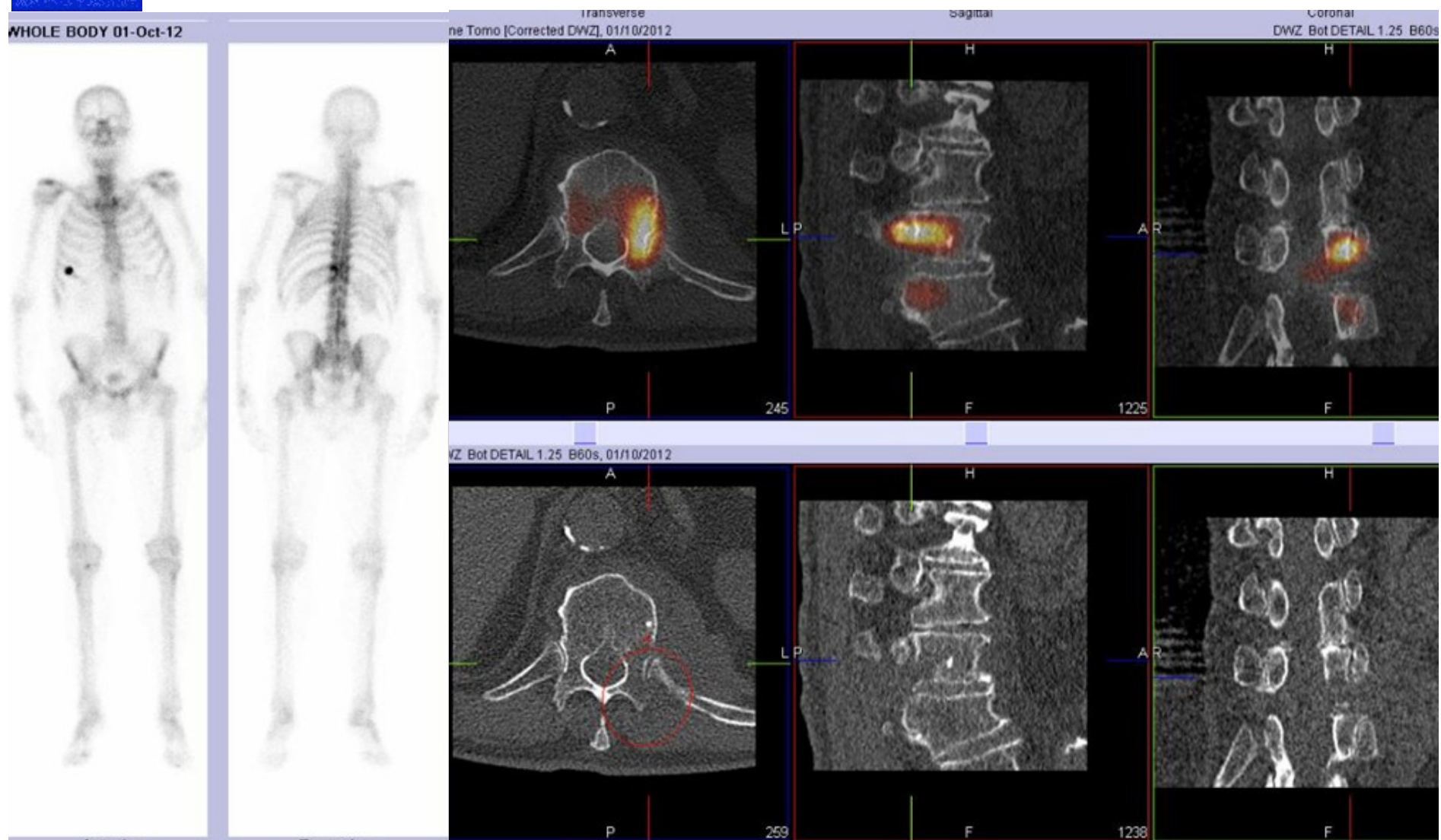


Trochanter maior fractuur met intertrochanterische impactie



# Pijn thoracodorsaal. VG van longCa

een **hart**  
voor zorg

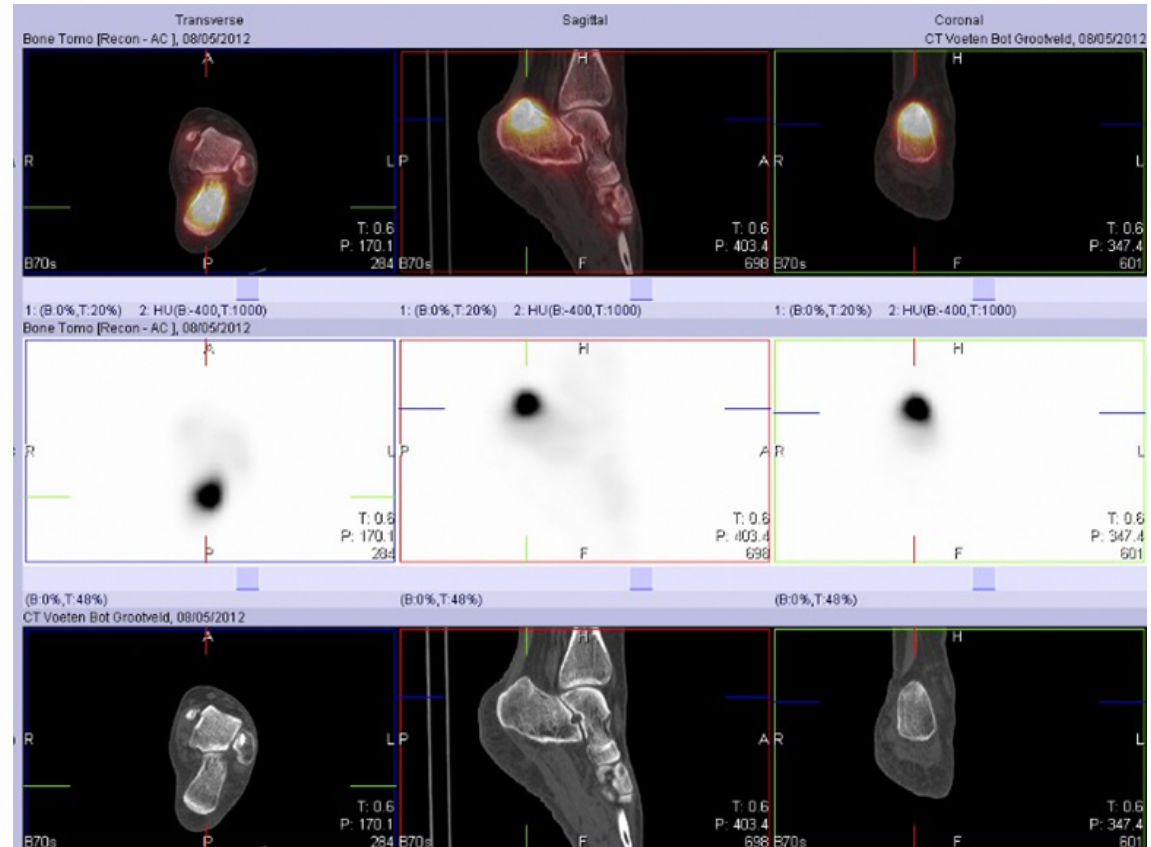
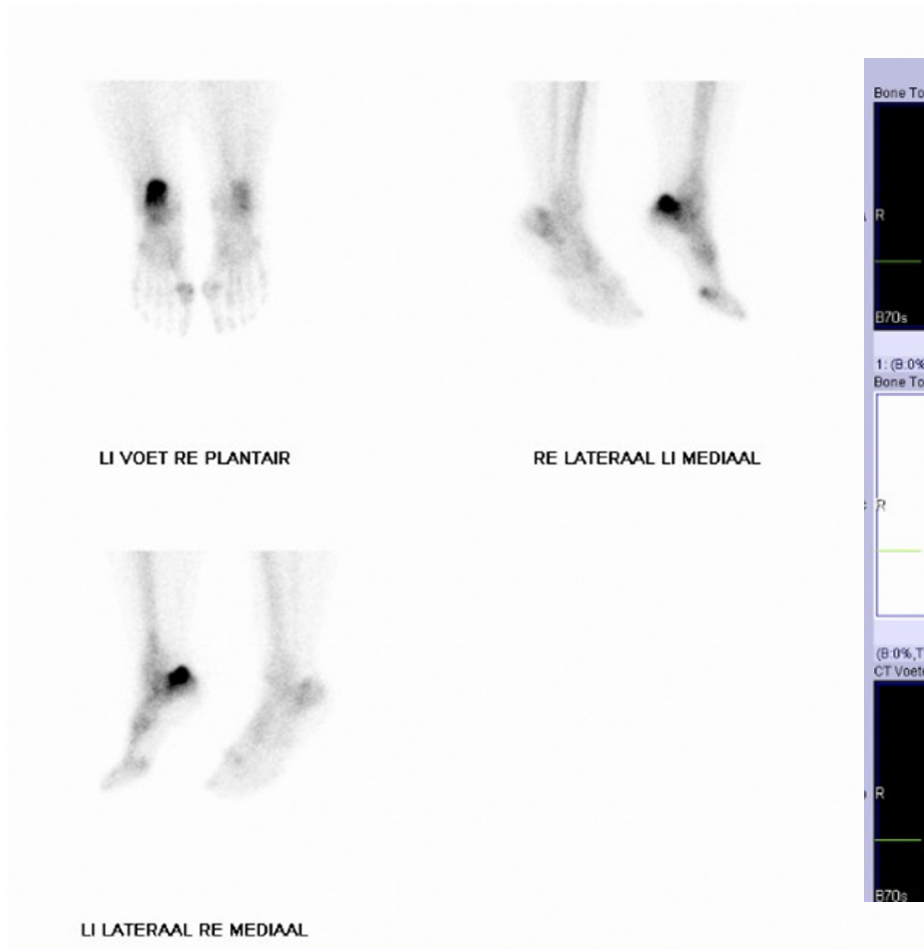


Botmetastase pedikel links laagdorsaal



# Start-to-run: pijn linkerenkel

een **hart**  
voor zorg



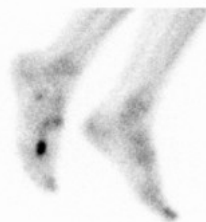
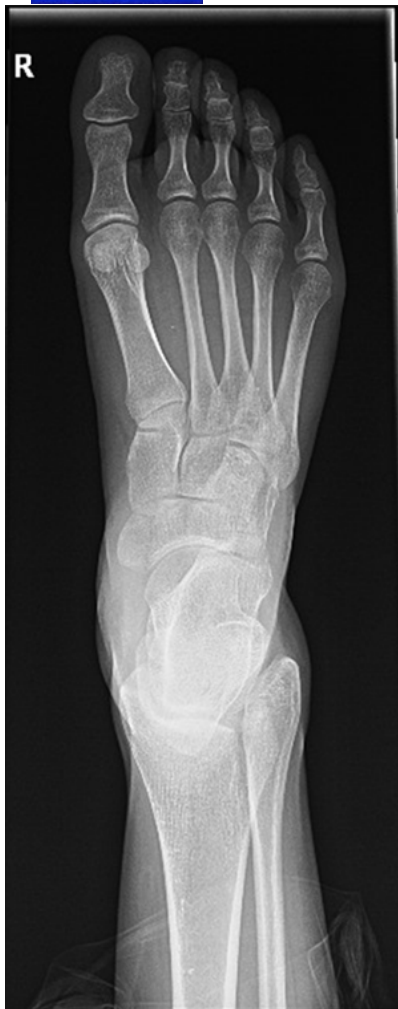stressfractuur calcaneus



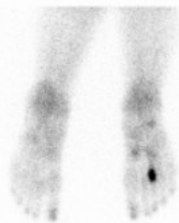


# Spontane pijn en zwelling middenvoet rechts

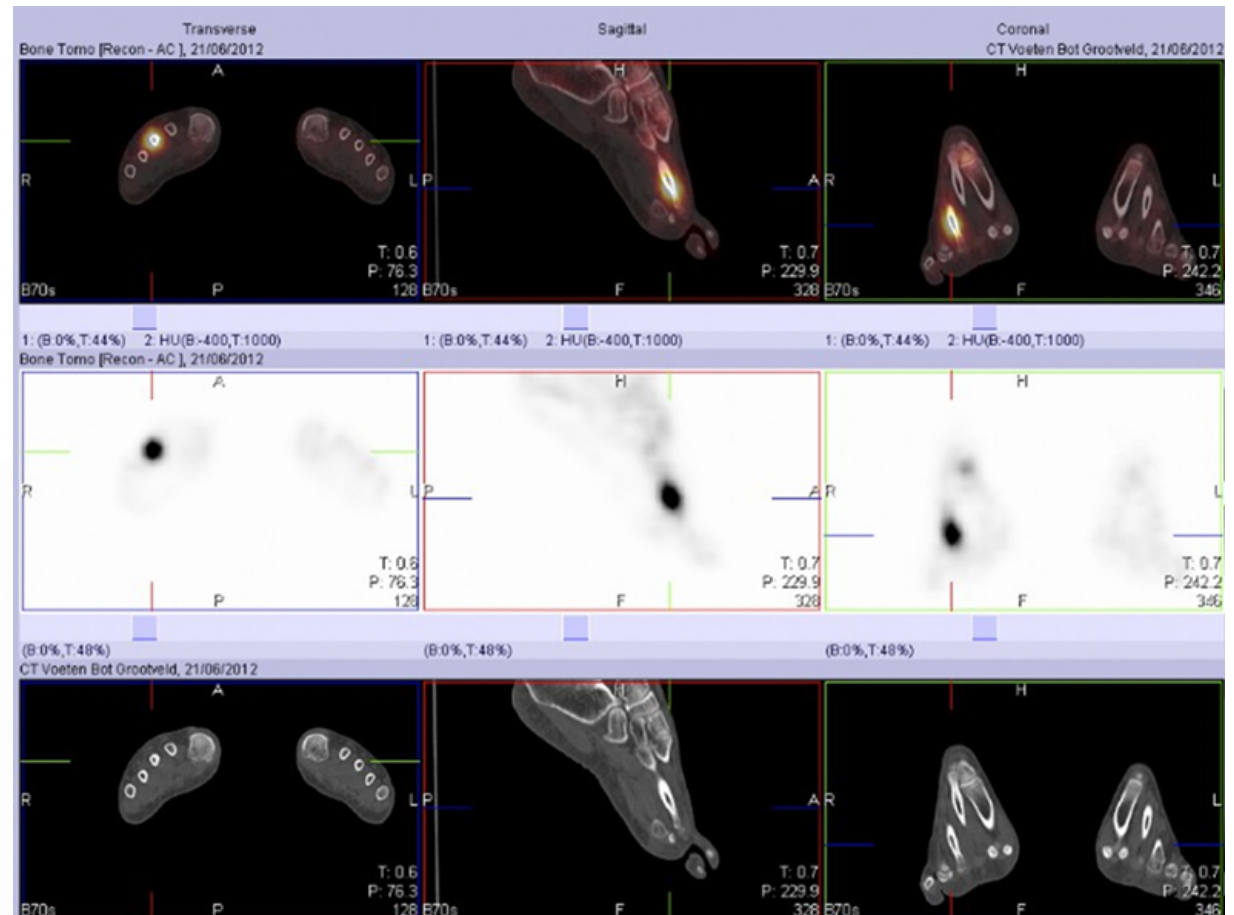
een **hart** voor zorg



RE LATERAAL LI MEDIAAL



LI VOET RE PLANTAIR



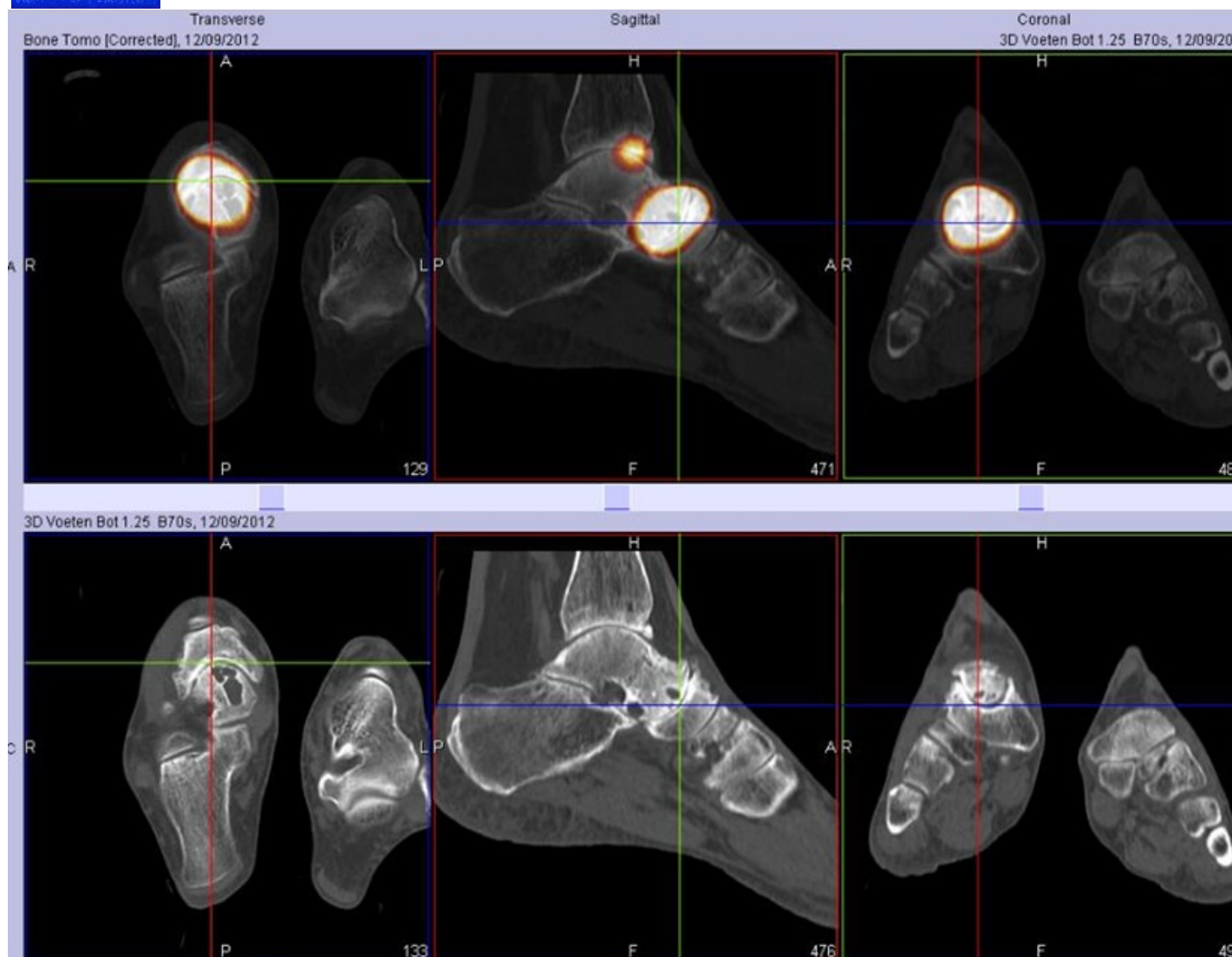
Stressfractuur metatarsaal III





# Chronische voetspijn

een **hart**  
voor zorg

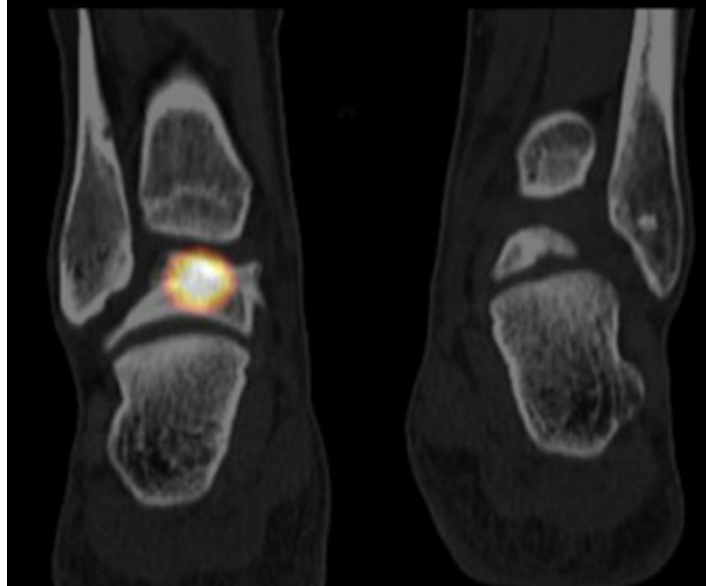
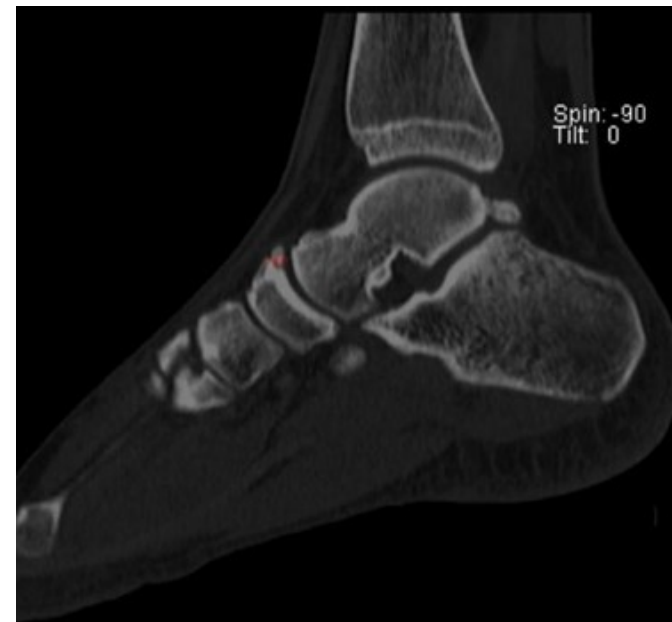
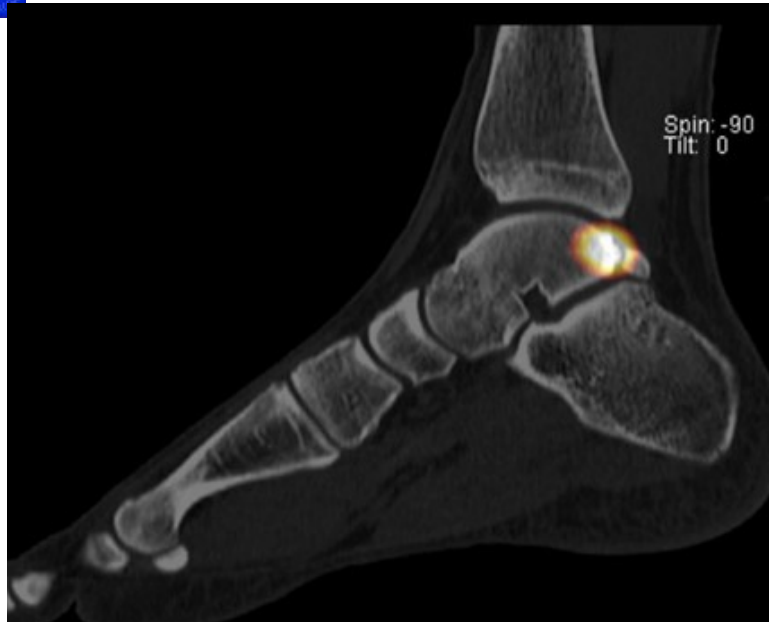
Osteo-artrose



## Chronische hielpijn rechts

een **hart**  
voor zorg

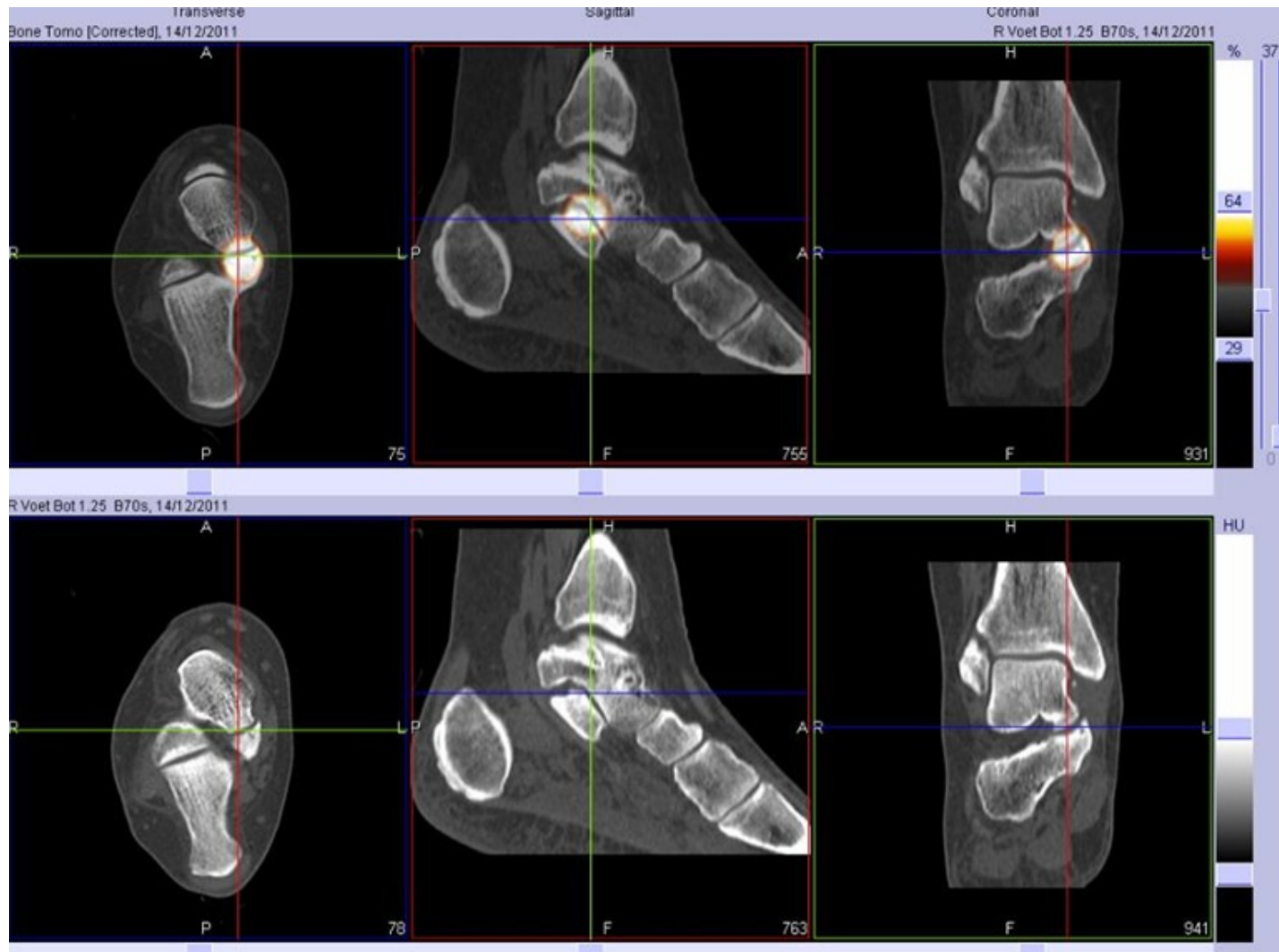


Posterior impingement  
syndroom



# Chronische voetpijn, 1 jaar na CRPS

een **hart**  
voor zorg

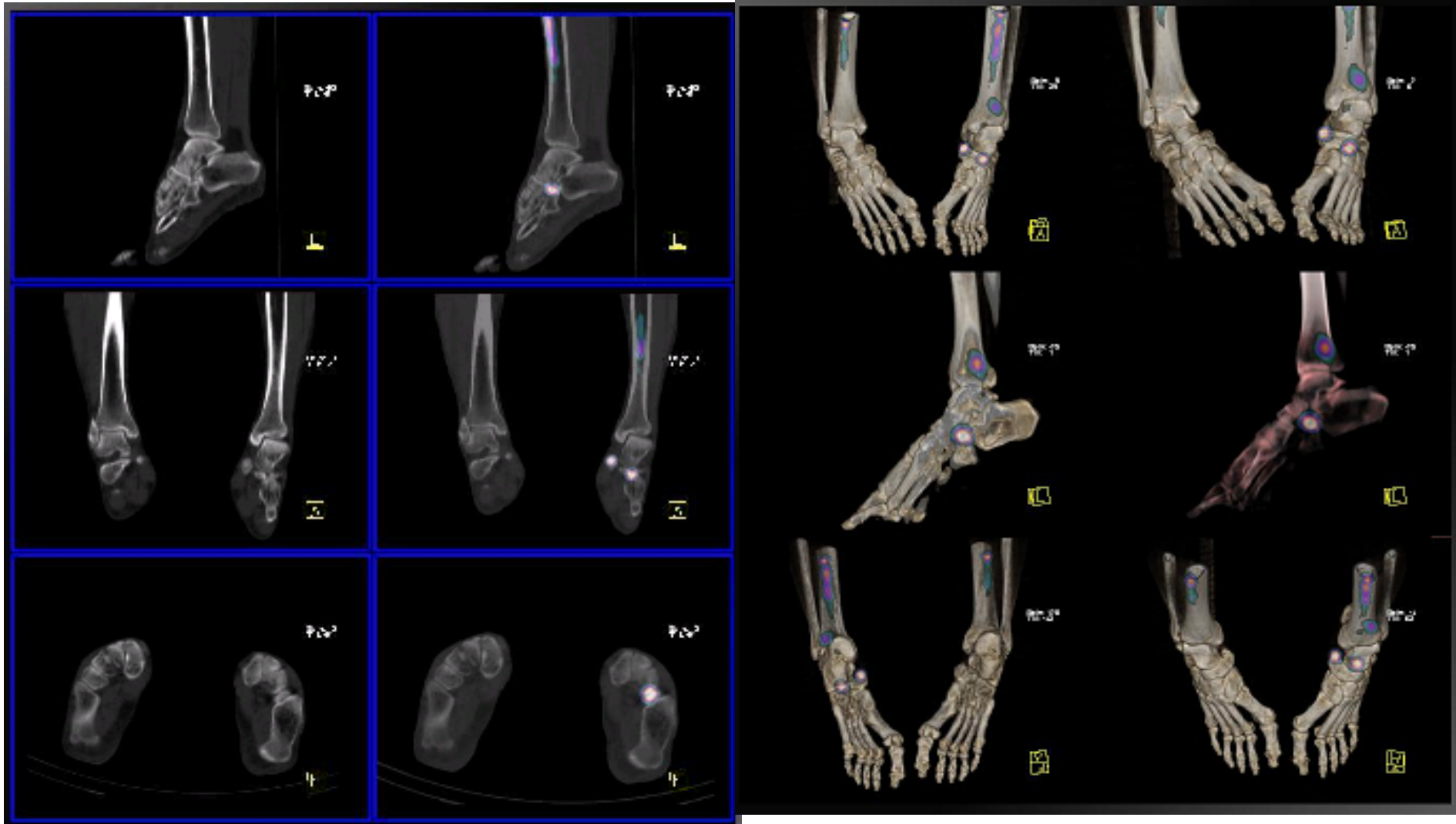


Geen argumenten voor CRPS  
Actieve fibreuze subtalaire coalitie



# Pijn linkerenkel na mineur trauma

een **hart**  
voor zorg

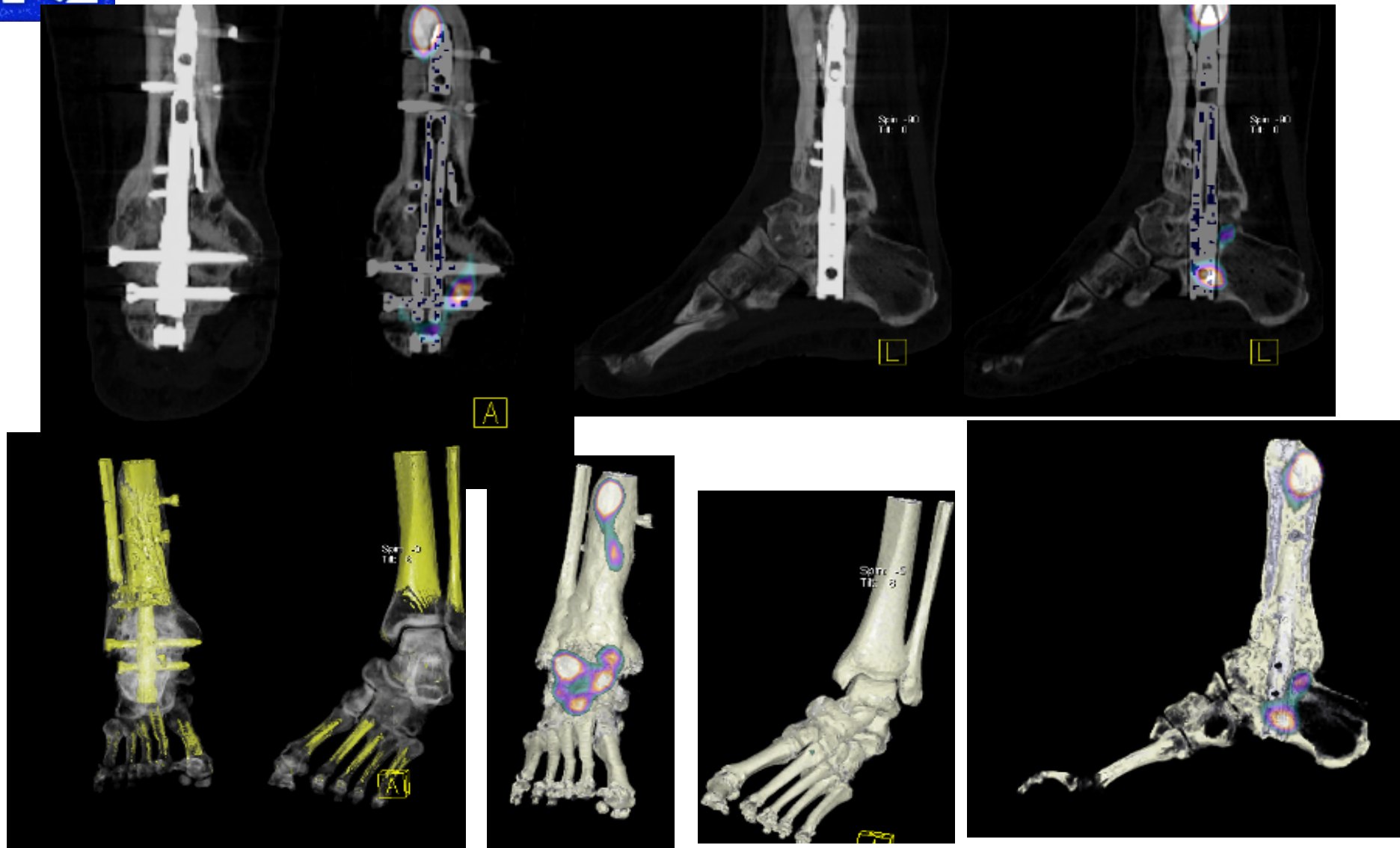


Stressfractuur mediale aspect os naviculare en thv het calcaneocuboïdale gewricht



# Pijn linkerenkel na artrodese

een **hart**  
voor zorg

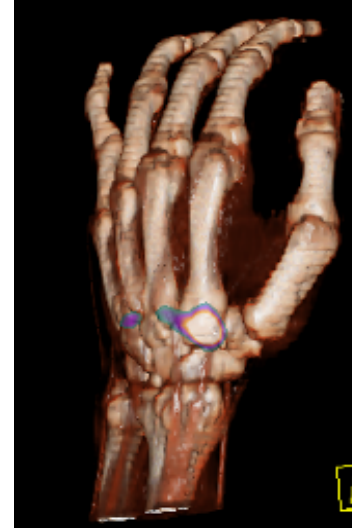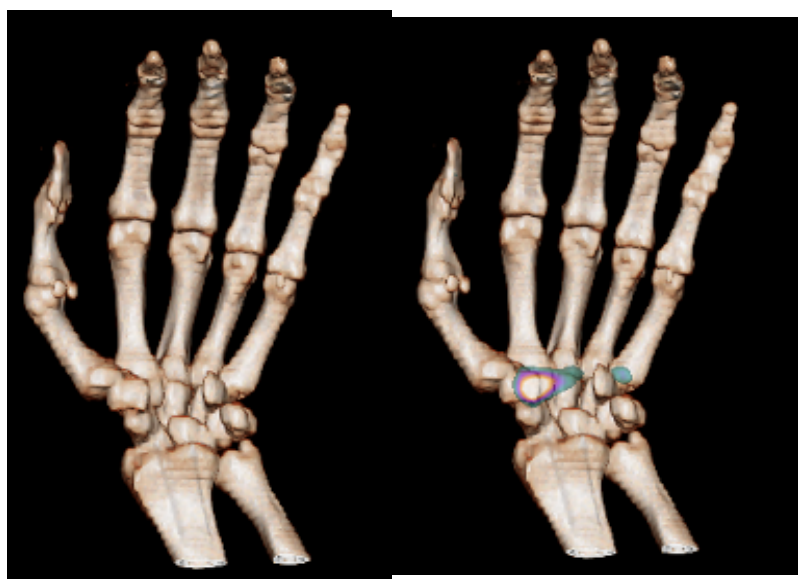
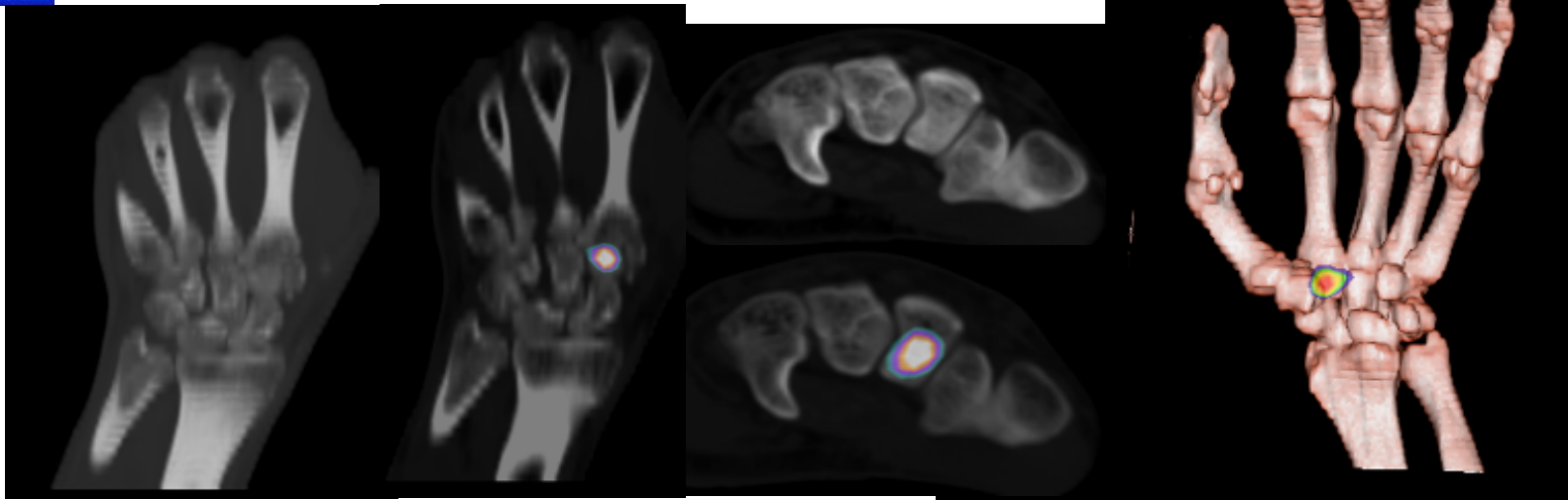


loslating van het OS-materiaal proximaal en distaal

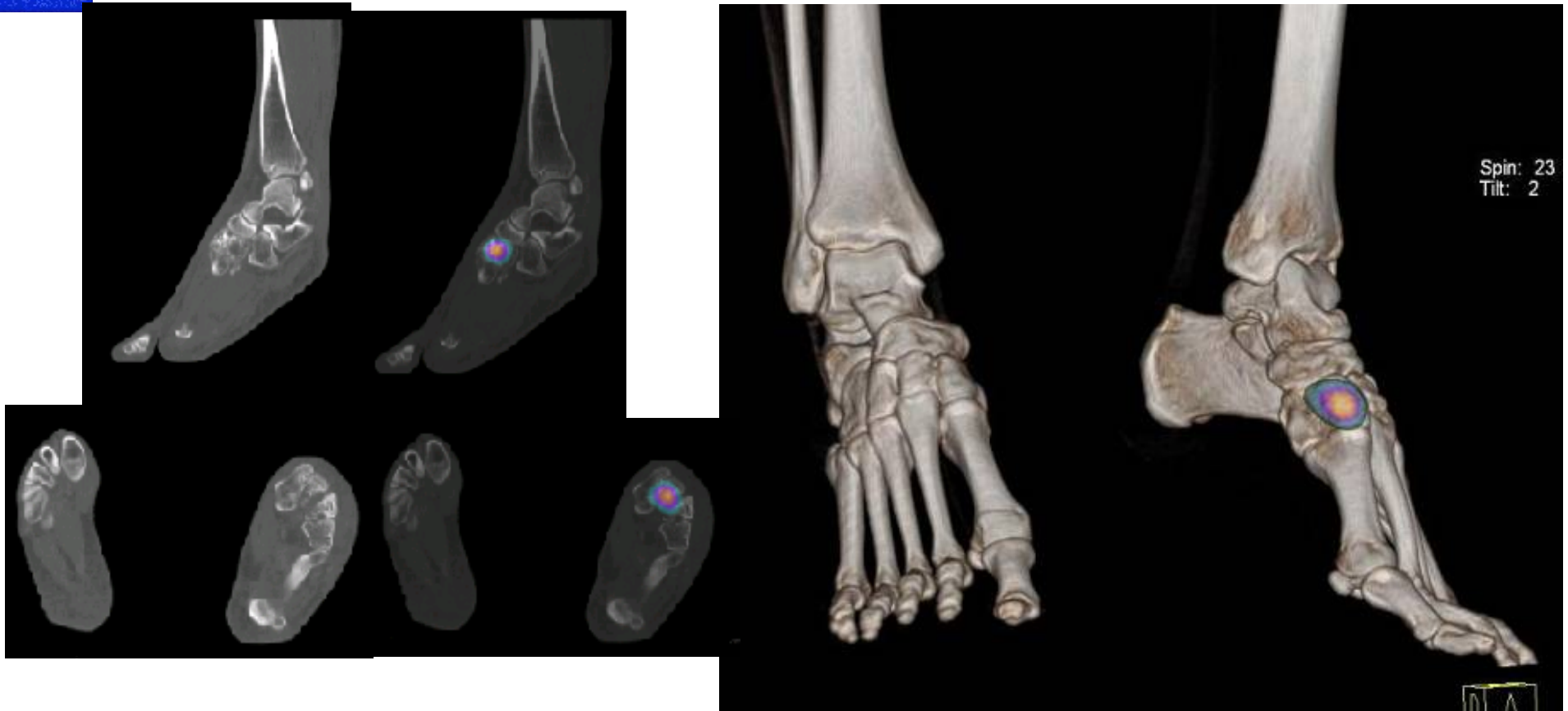



# Trauma linkerhand



Trapezoïdeumfractuur

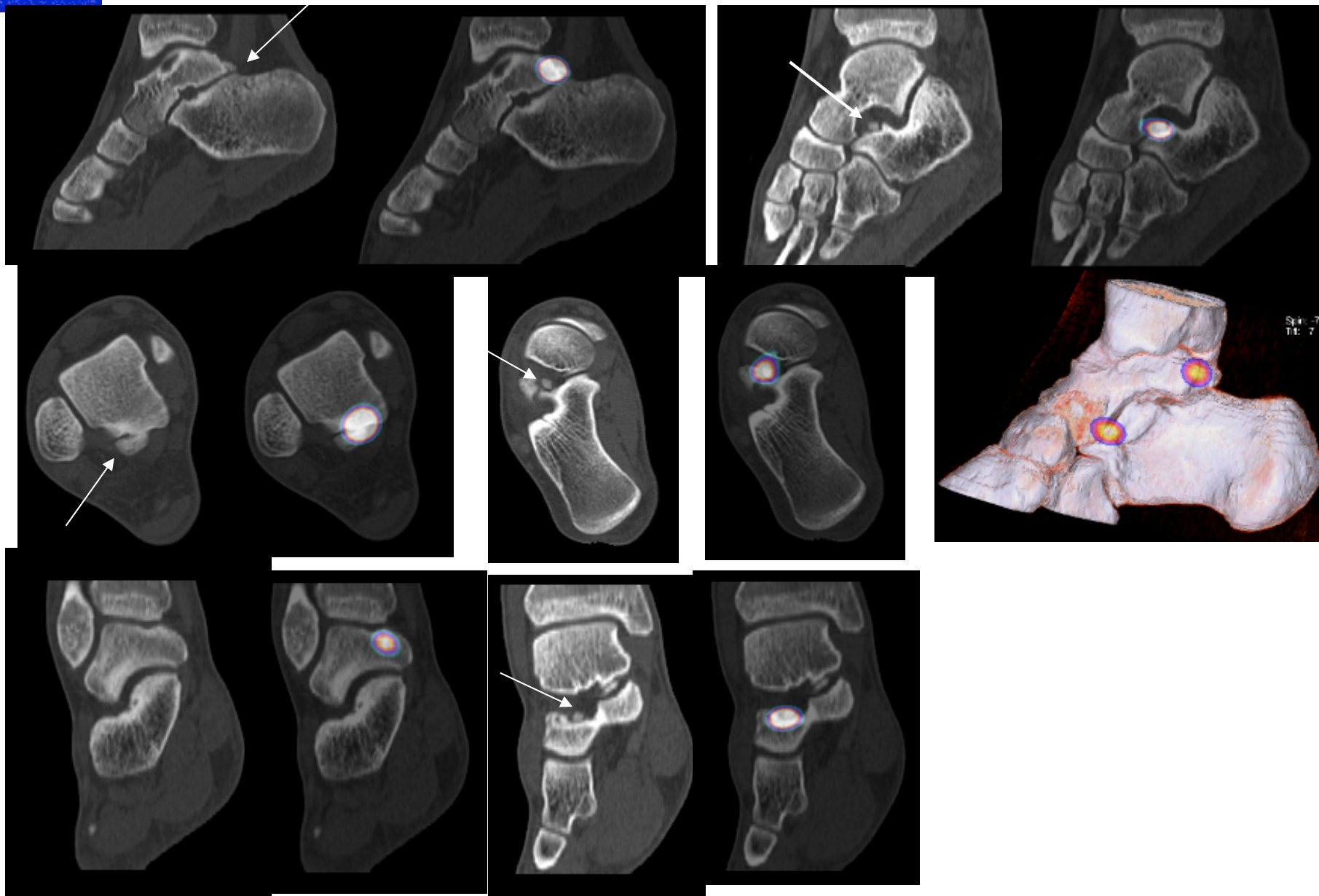


**Brodie's abces in het os cuneiforme intermedium**



# Posttraumatische subtalare fractuur

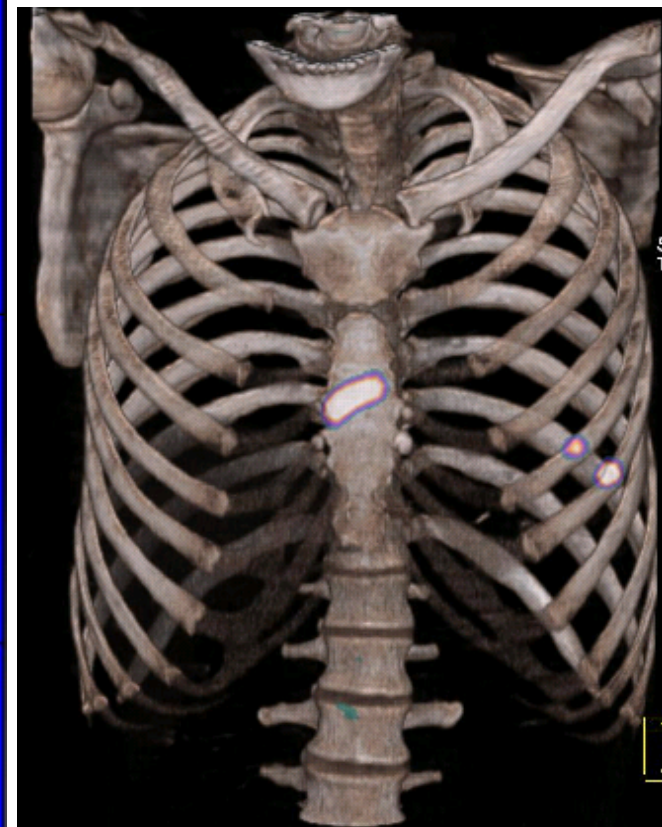
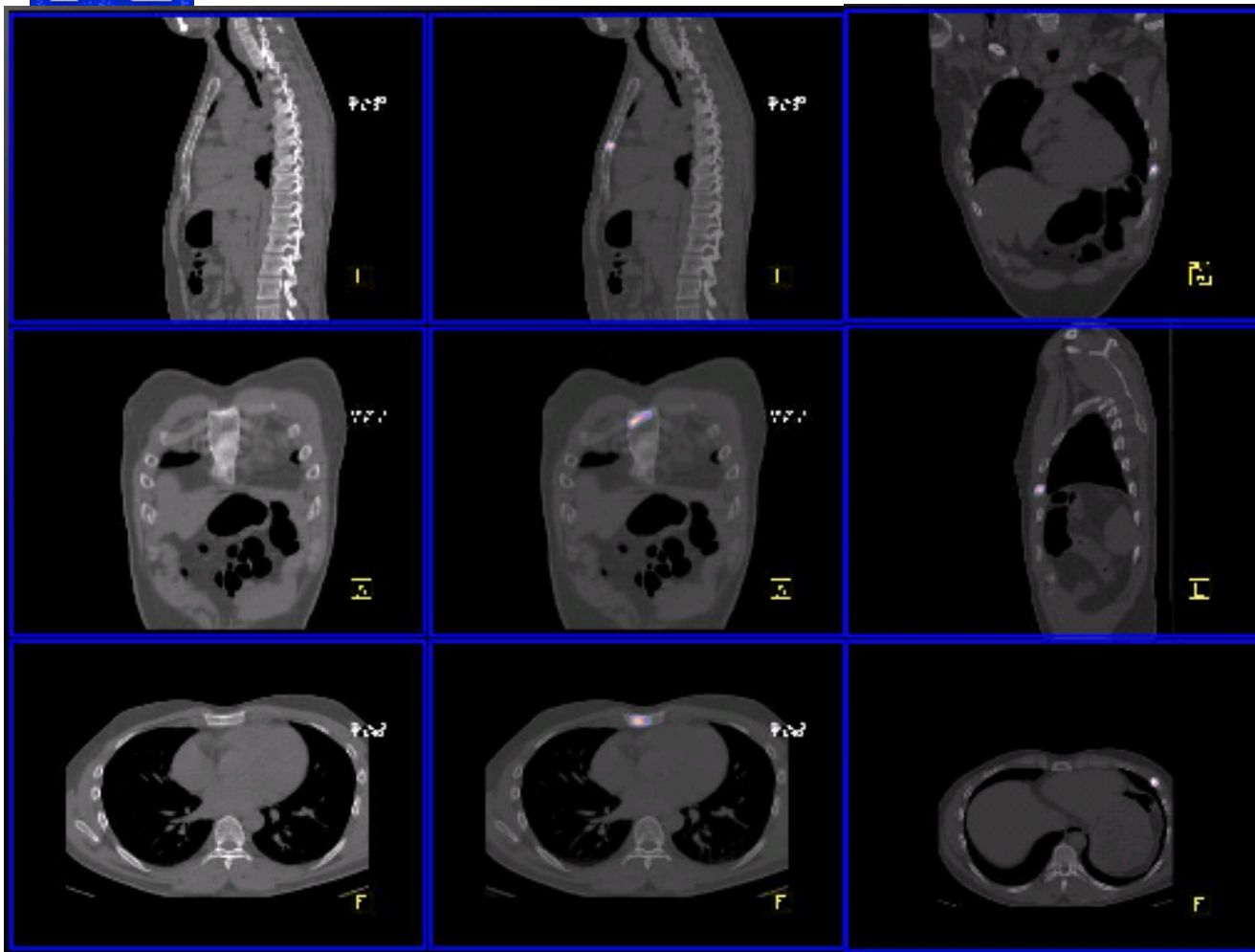
een **hart**  
voor zorg





# Gordeltrauma

een **hart**  
voor zorg



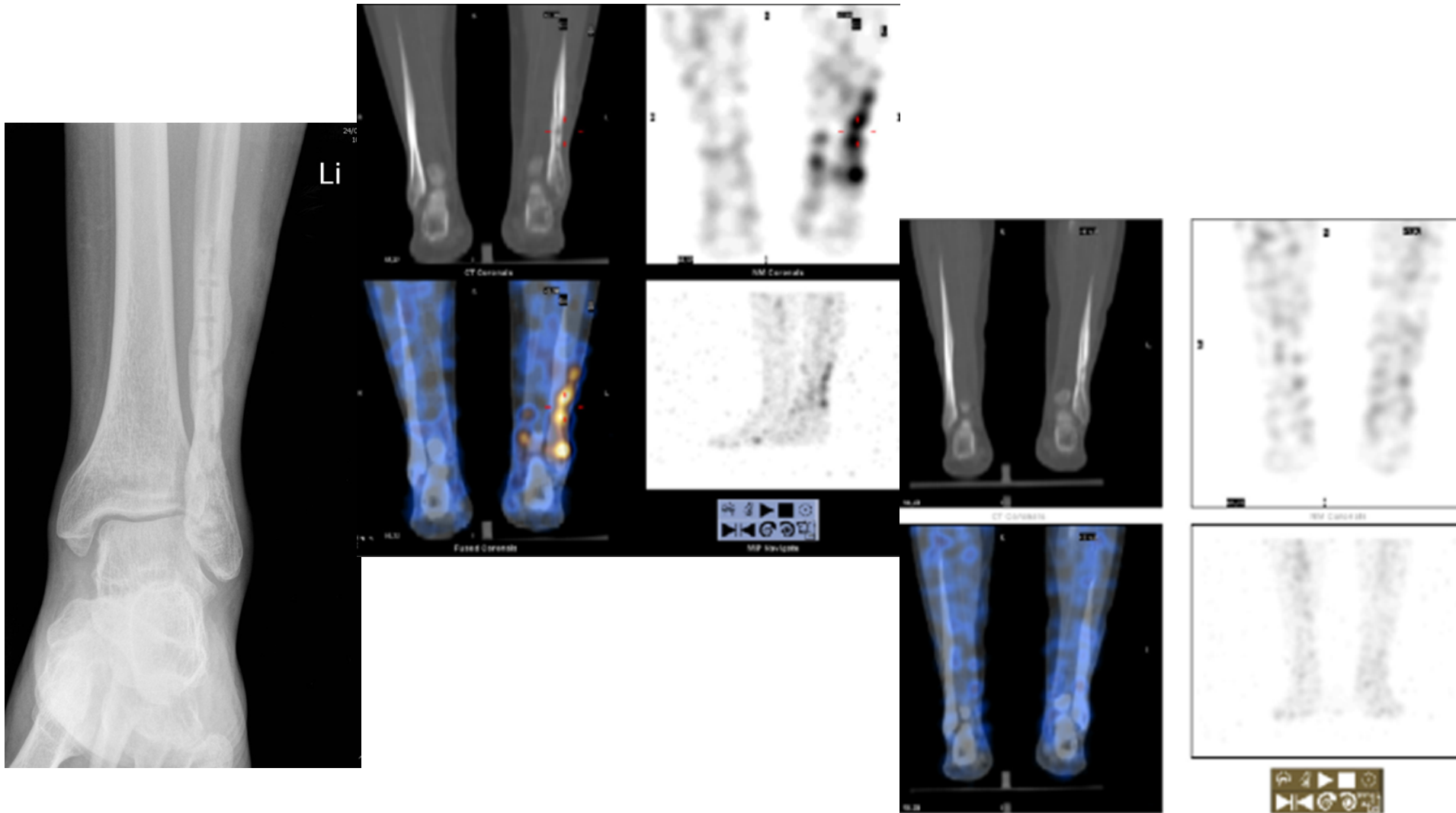
posttraumatische contusie sternaal en ribfracturen





# Dolor, calor en rubor na wegname OS-materiaal voor fibulafractuur

een **hart**  
voor zorg





Dank u voor uw aandacht

een **hart**  
voor zorg

